CLINICAL CASE

د. عبد الرحمن دكاك



السيد ع. س

العمر:69 سنة

السكن: الضمير

العادات الشخصية: غير مدخن, غير كحولي

الشكاية الرئيسية : نفث دموي



تفصيل الشكاية:

بدأت قصة المريض منذ 6 أشهر بنفث دموي قليل الكمية متقطع مترافق مع سعال شديد
نقص وزن هام مع نقص شهية
دون ترفع حروري – دون ألم صدري
زيادة بكمية النفث الدموي قبل يومين أصبحت الكمية غزيرة مع اشتداد بتواتر السعال وشدته

استعراض باقي الأجهزة: طبيعي

- السوابق المرضية: سل رئوي مشخص سنة 2021 في سياق قصة سعال مع نقص وزن مع إيجابية تحري عصية كوخ بالقشع وعلاج سلي لمدة 6 أشهر
- السوابق الجراحية : لا يوجد
- السوابق التحسسية : لا يوجد
- القصة الدوائية: لا يوجد

- راجع المريض طبيب خارجي وتم طلب اجراء تحري عصية كوخ على القشع كانت سلبية أما genexpert positive trace بتاريخ 13/5/2026 وعليه تم البدء بالعلاج السلي مع إعادة التحليل بتاريخ 4/6/2026 والنتيجة سلبية للتحري المباشر وgenexpert

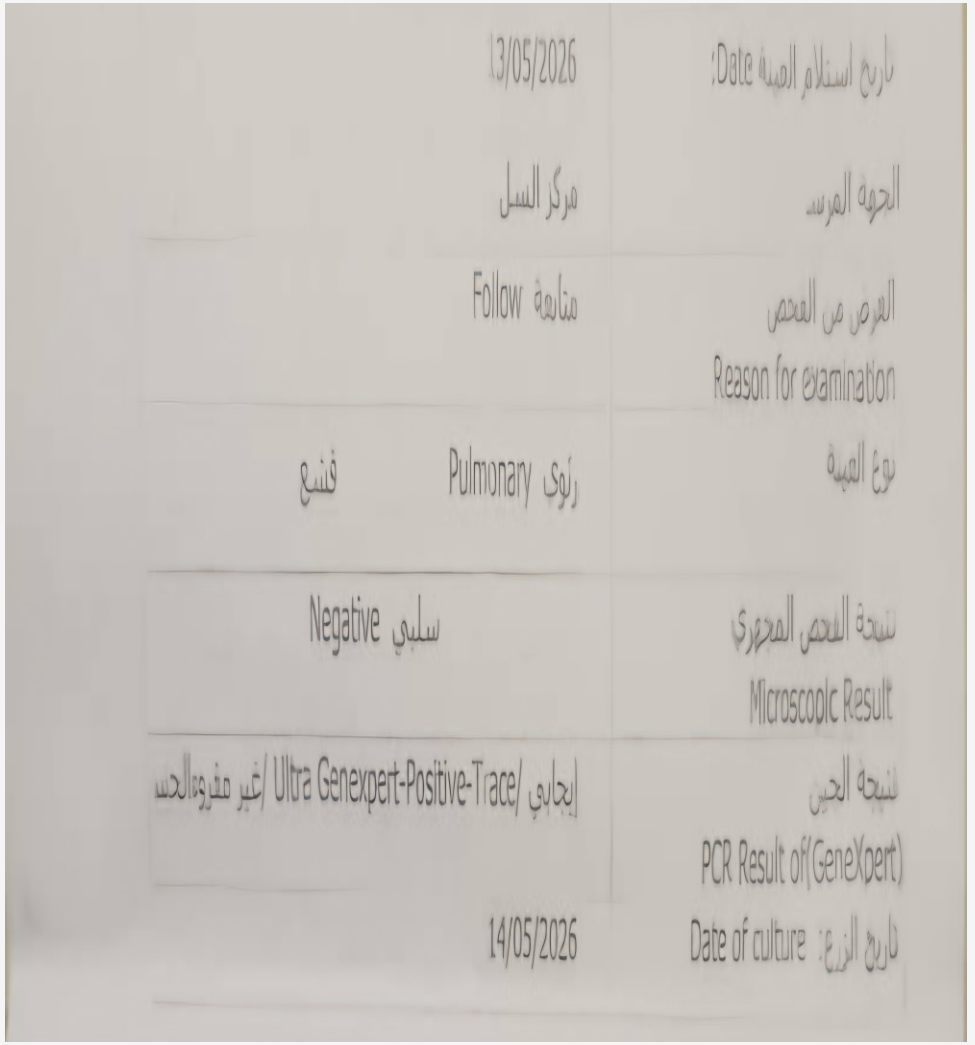

تاريخ استلام العينة Date:	13/05/2026	
الجهة المرسلة	مركز السل	
الغرض من الفحص Reason for examination	متابعة Follow	
نوع العينة	رئوي Pulmonary	قشع
نتيجة الفحص المجهري Microscopic Result	سلبي Negative	
نتيجة الجين PCR Result of(GeneXpert)	إيجابي /Ultra Genexpert-Positive-Trace/ غير مفروز الحد	
تاريخ الزرع: Date of culture	14/05/2026	

حيوياً:

BP=132/85
HR= 90/M
SAT= 95%
RR=24 /M
Δ=37

الفحص السريري:

الرأس والعنق: *شحوب ملتحمة – لا يرقان – لا انتباج وداجيين- لاضخامات عقدية مجسوسة بالعنق*
الصدر : *التأمل: لا تشوهات بجدار الصدر*
الجس: الرغامى على الخط الناصف- تناظر في حركة جدار الصدر بالجانبين
القرع: اصمية بالقرع
الاصغاء: خراخر قصبية ثنائية الجانب مع خفوت أصوات تنفسية بقمة الرئة اليمنى
فحص القلب *: S1-S2 مسموع منتظم- لا أصوات إضافية*
فحص البطن: *لا ضخامات حشوية- لا نقاط المية*
فحص الأطراف: *لا وذمات- لا علامات DVT*

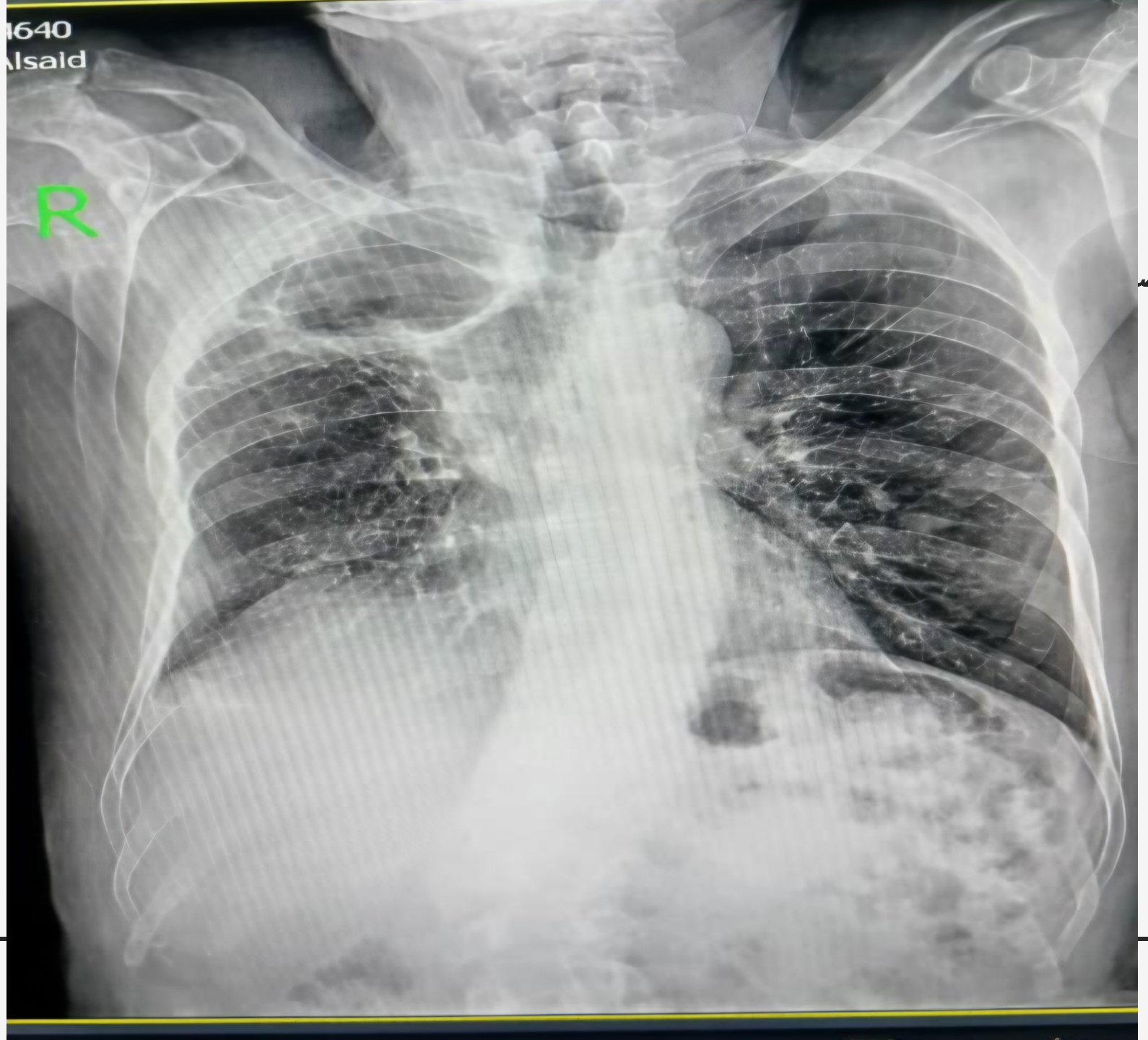
1640
Alsald
R


Tilt=0.00°
1mm
HFS
R
e: 3
ng: 223 JPEG[2:1]
/L=-700
/W=1500
evolution ACT

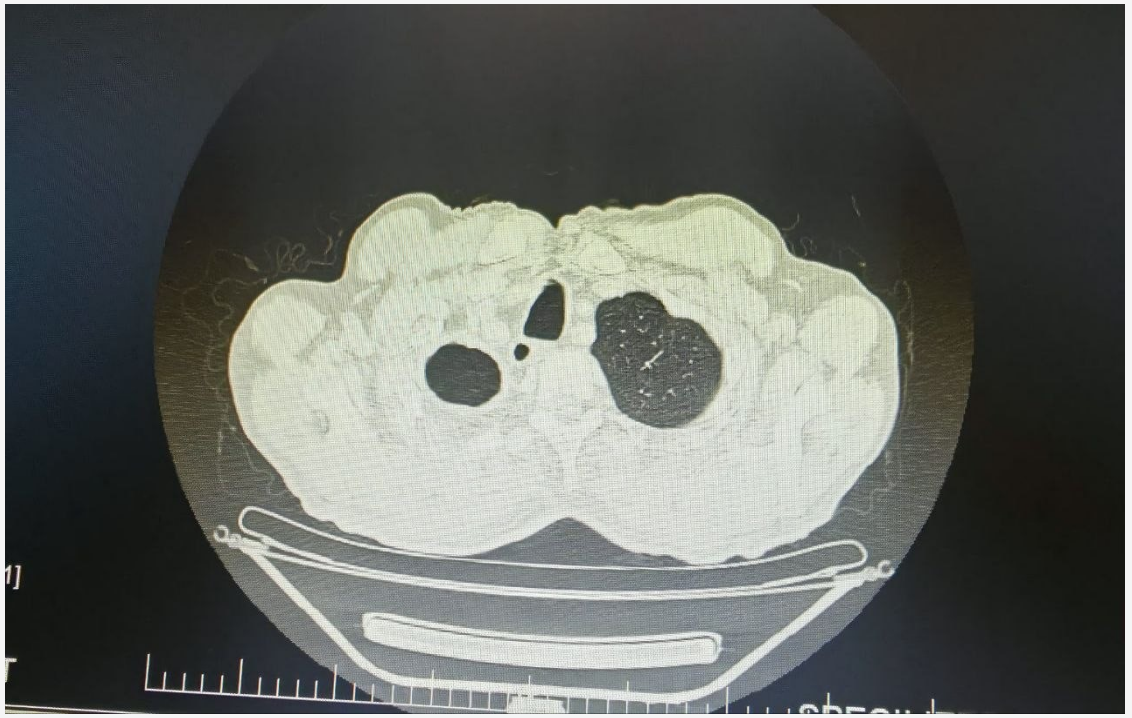

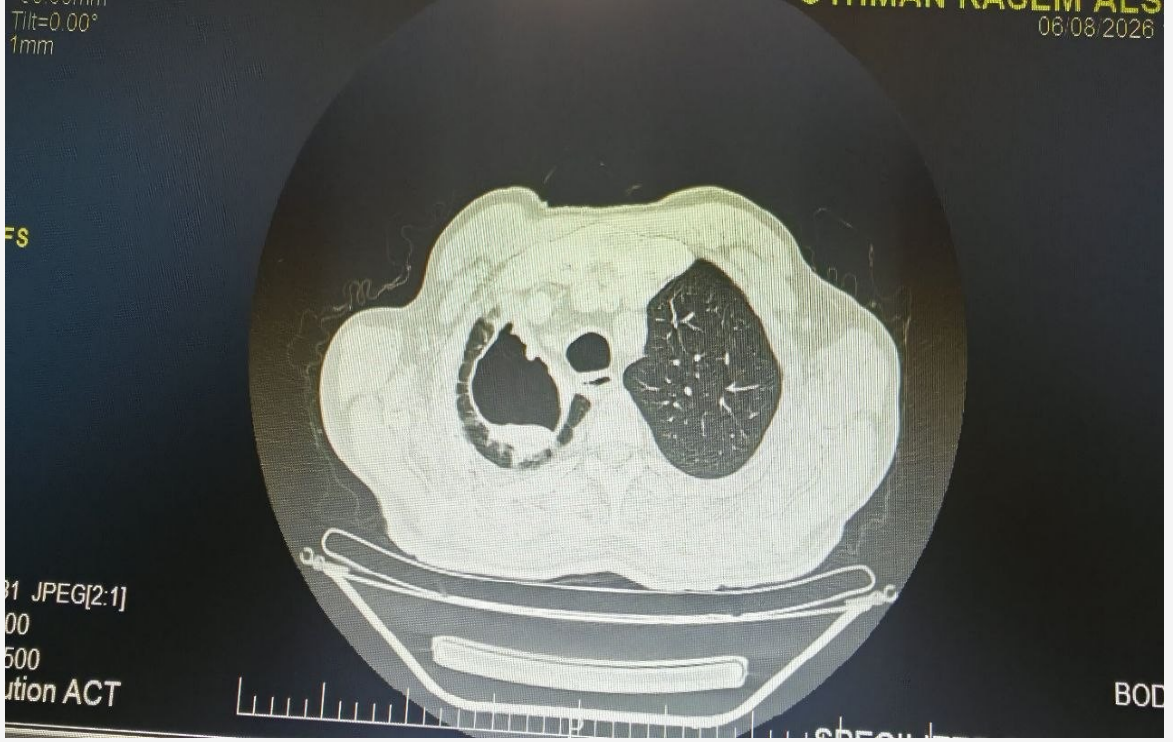
Tilt=0.00°
1mm
06/08/2026
FS
JPEG[2:1]
ution ACT
BOD


Tilt=0.00°
1mm
06/08/2026
FS


Tilt=0.00°
1mm
06/08/2026
FS



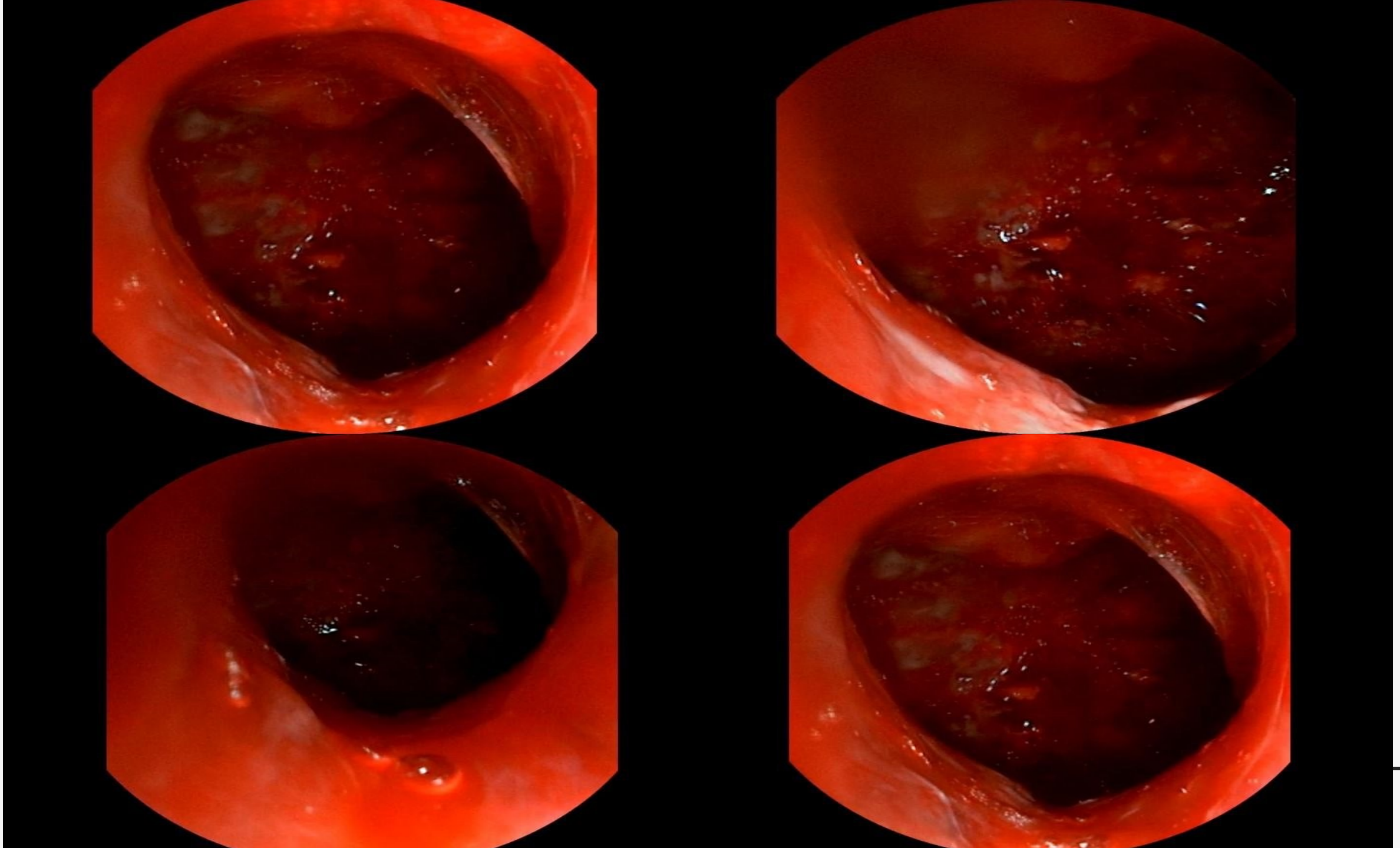

تحري عصية كوخ على الغسالة القصبية سلبي
GENEXPERT على الغسالة سلبي

Bronchial biopsy -

Granulomatous inflammation, in keeping with tuberculosis.

Clinical correlation is recommended.

- Fragments of benign respiratory mucosa showing granulomatous inflammation with few Langerhans' giant cells and prominent necrosis.
- No fungal elements nor neoplastic changes are seen.

Bronchial washing fluid: Bloody smears with no atypical cells.

استمرار شكاية النفث الدموي حتى بعد العلاج السلي
تقرر إجراء تداخل جراحي بتاريخ 19/10/2026

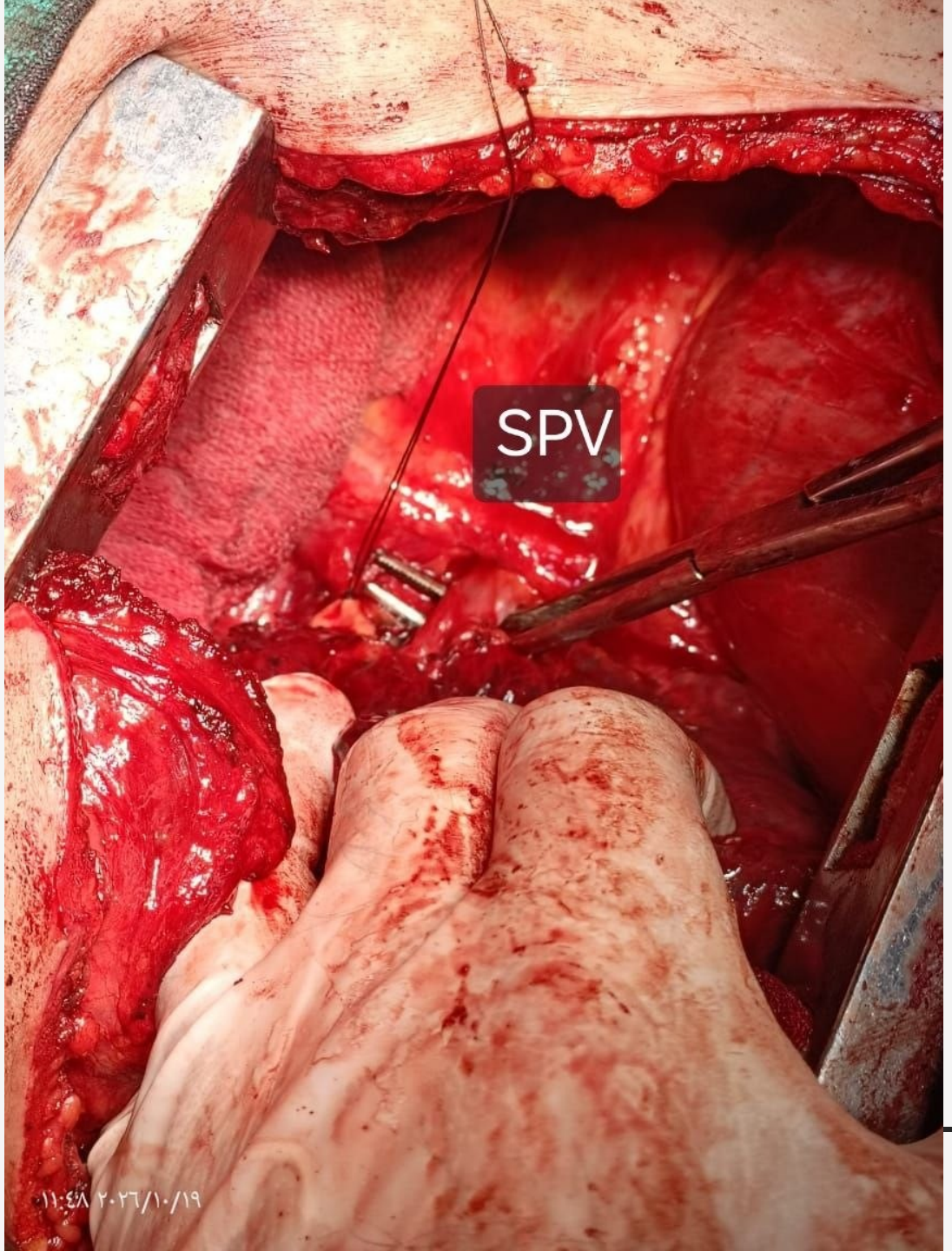
SPV

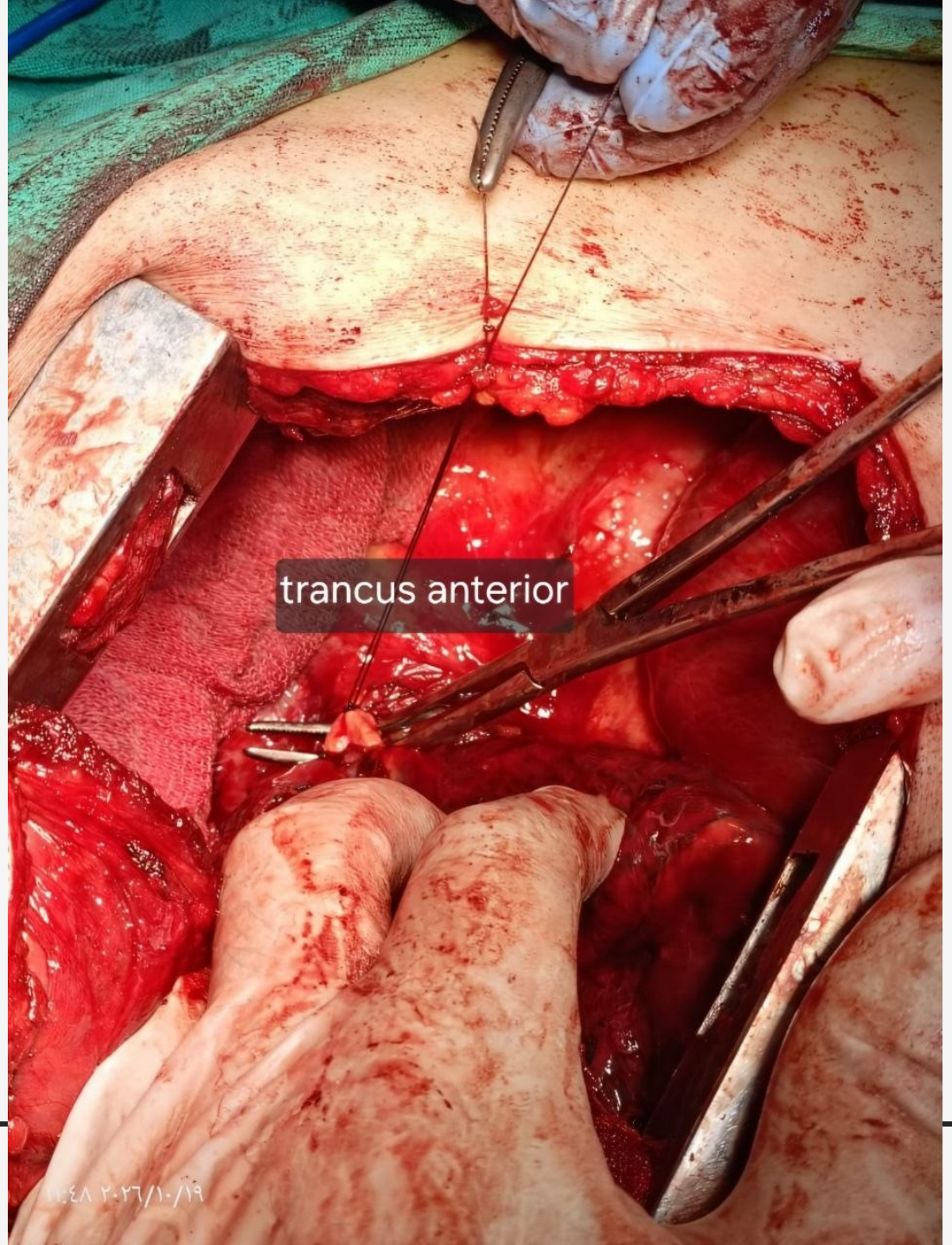
trancus anterior





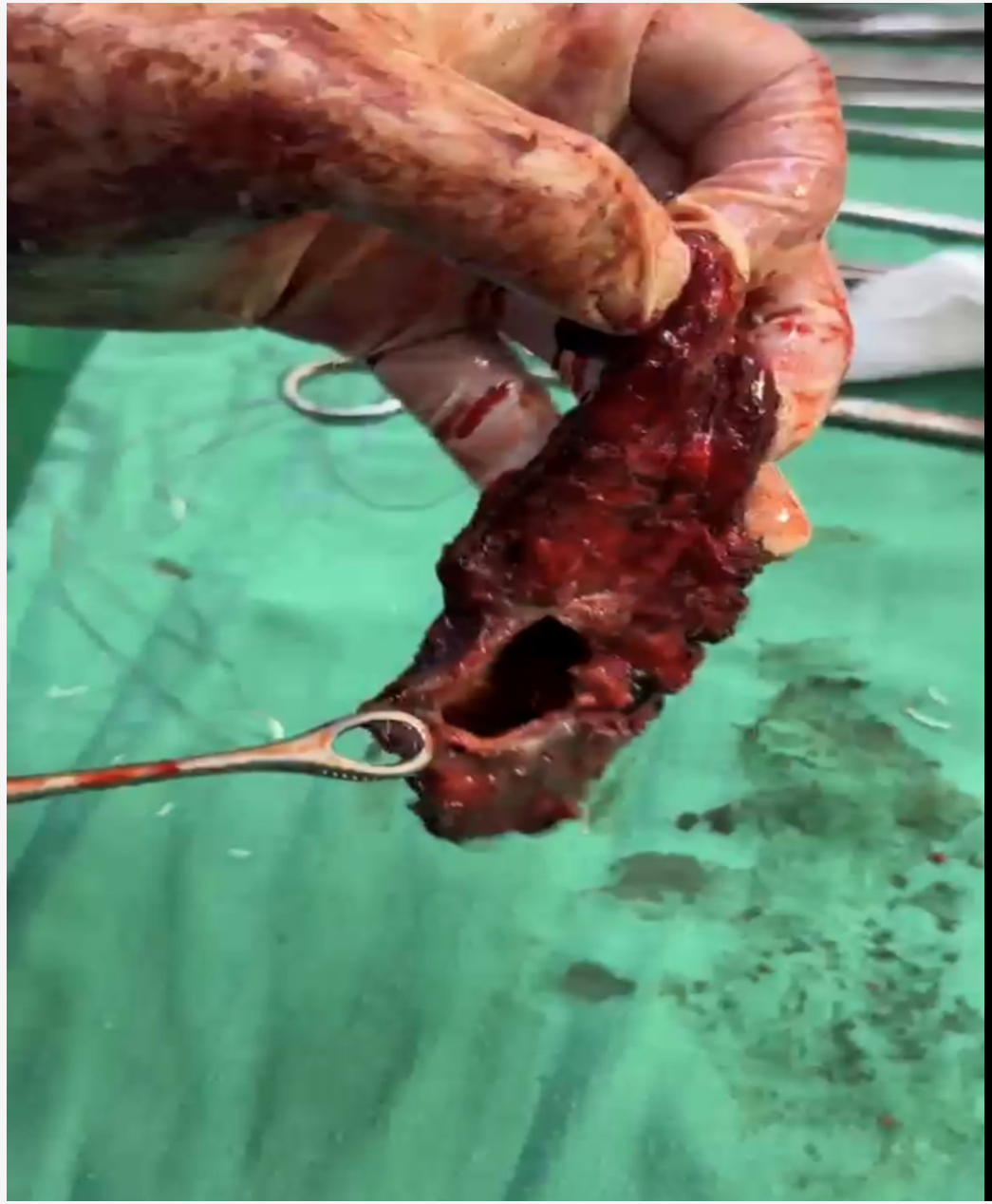





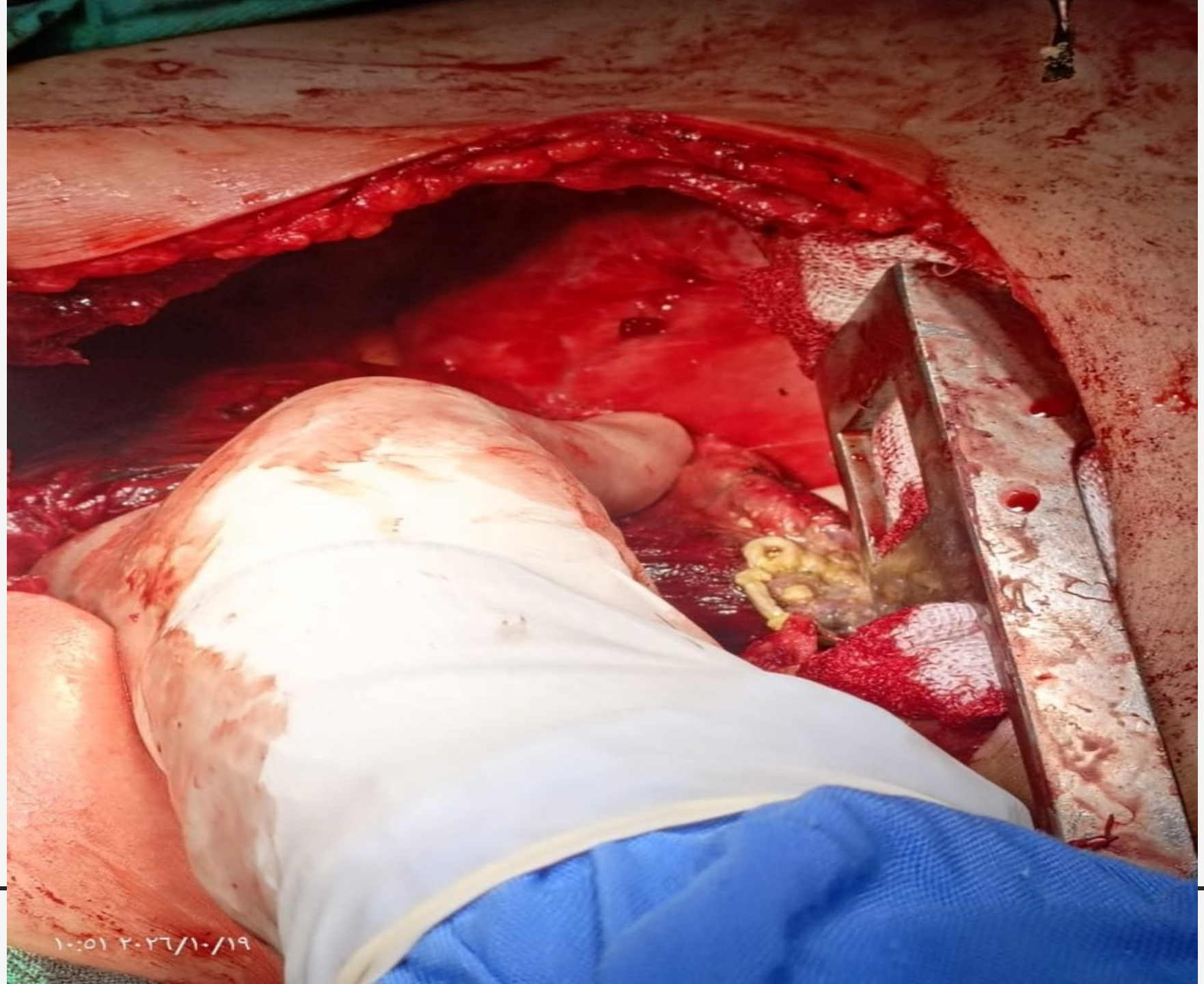
١٠:٥١ ٢٠٢٣/١٠/١٩

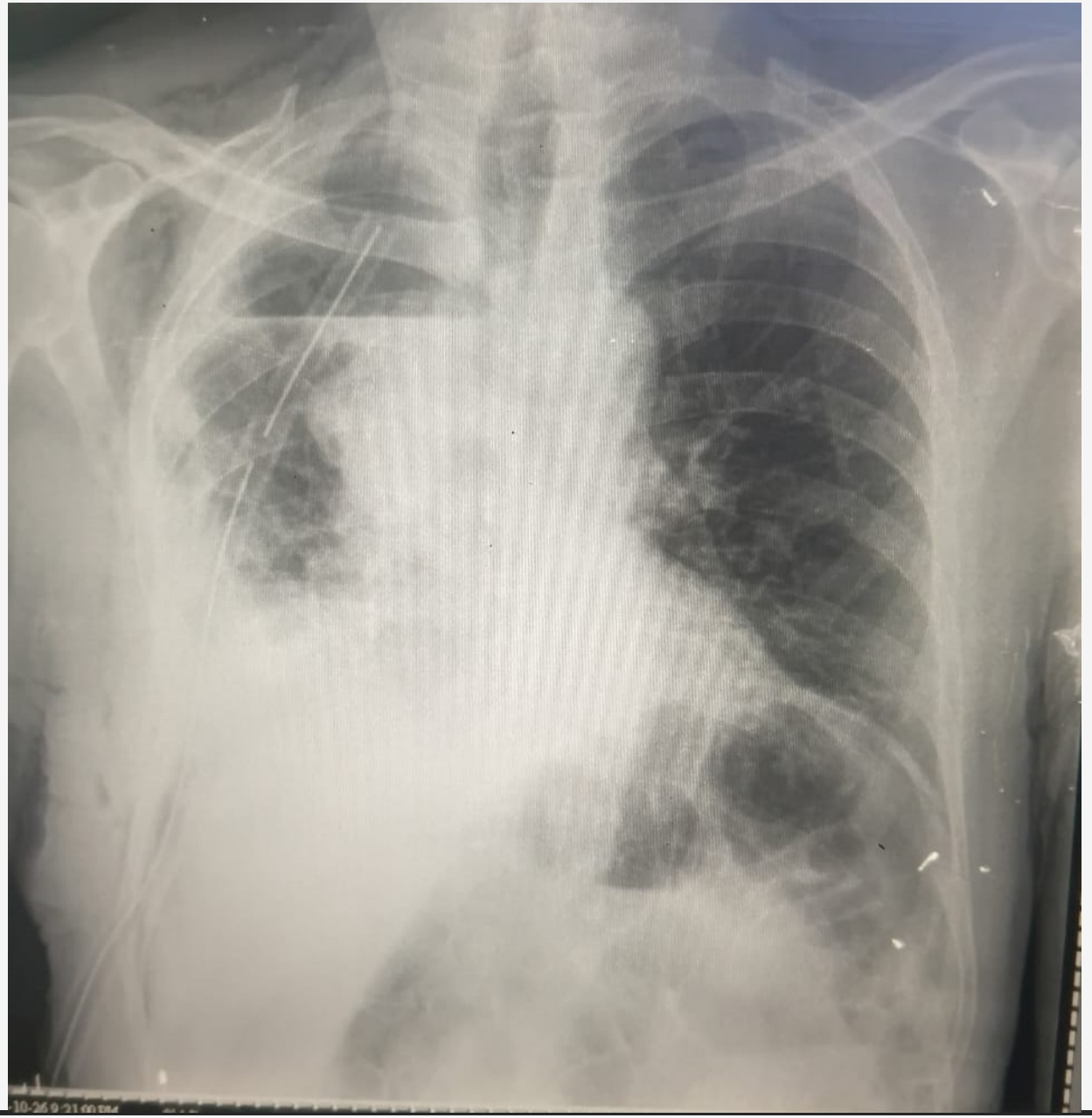


Thank You