المؤتمر السنوي الرابطة لطب وجراحة الصدر
2026
(اللاذقية)

إشراف : الاستاذ الدكتور بسام درويش

إعداد د محمد شباط دراسات عليا جراحة صدر
إعداد د بلال عثمان دراسات عليا جراحة صدر

الهوية الشخصية

- الاسم : ن ك
- العمر : 51 سنة
- السكن : حسياء
- العمل : عامل صحية
- الحالة العائلية : متزوج /3أولاد
- العادات : مدخن 40باكيت/سنة

الشكوى الرئيسية

- زلة تنفسية شديدة_ألم صدري_ حركة عجائبية بجدار الصدر.

القصة السريرية

- رض جسم اجنبي(خزان ماء) على جدار الصدر الأمامي الأيسر مع سقوط من ارتفاع مترين- تحويل لمشفى دير عطية--- تحويله لمشفى المواساة دون أي تدبير

السوابق المرضية

- س م : ×
- س ج : X
- س د : اسبرين 81
- س ت : X
- مدخن 40 باكيت/سنة

الفحص السريري

- التأمل: كدمات متفرقة في جدار الصدر _ مع حركة عجائبية في جدار الصدر الأيسر_وسحجات متفرقة
- الجس: جس فرقعة عظمية وغازية بكامل جدار الصدر الأيسر _الم وايلام شديد بجس كامل جدار الصدر
- الاصغاء: خفوت اصوات تنفسية شامل للجهة اليسرى
- الحيويات عند القبول :
- Bp:10/4 HR 110 RR 35 **Sat:8o%**

CTصدر خارجي



فيديو للحركة العجائبية
لجدار الصدر



تثبيت المصراع
خارجياً واجراء
تفجير صدر أيسر



حالة المريض
بعد التفجير
والتثبيت



Cxr بعد تفجير الصدر



طبقي محوري بعد التفجير وتثبيت المصراع
(نافذة منصفية)

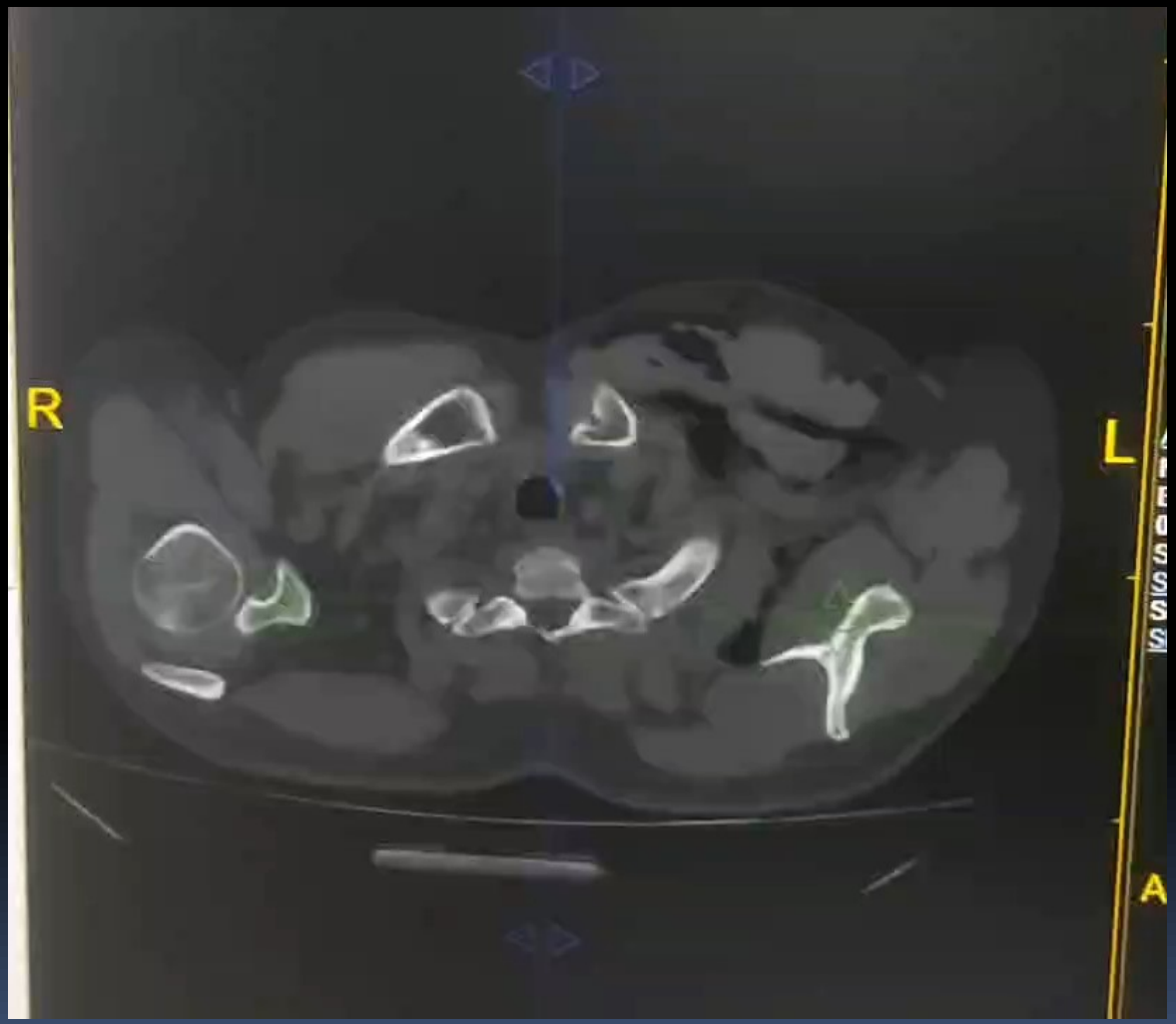

طبقي محوري بعد التفجير وتثبيت المصراع
(نافذة رئوية)

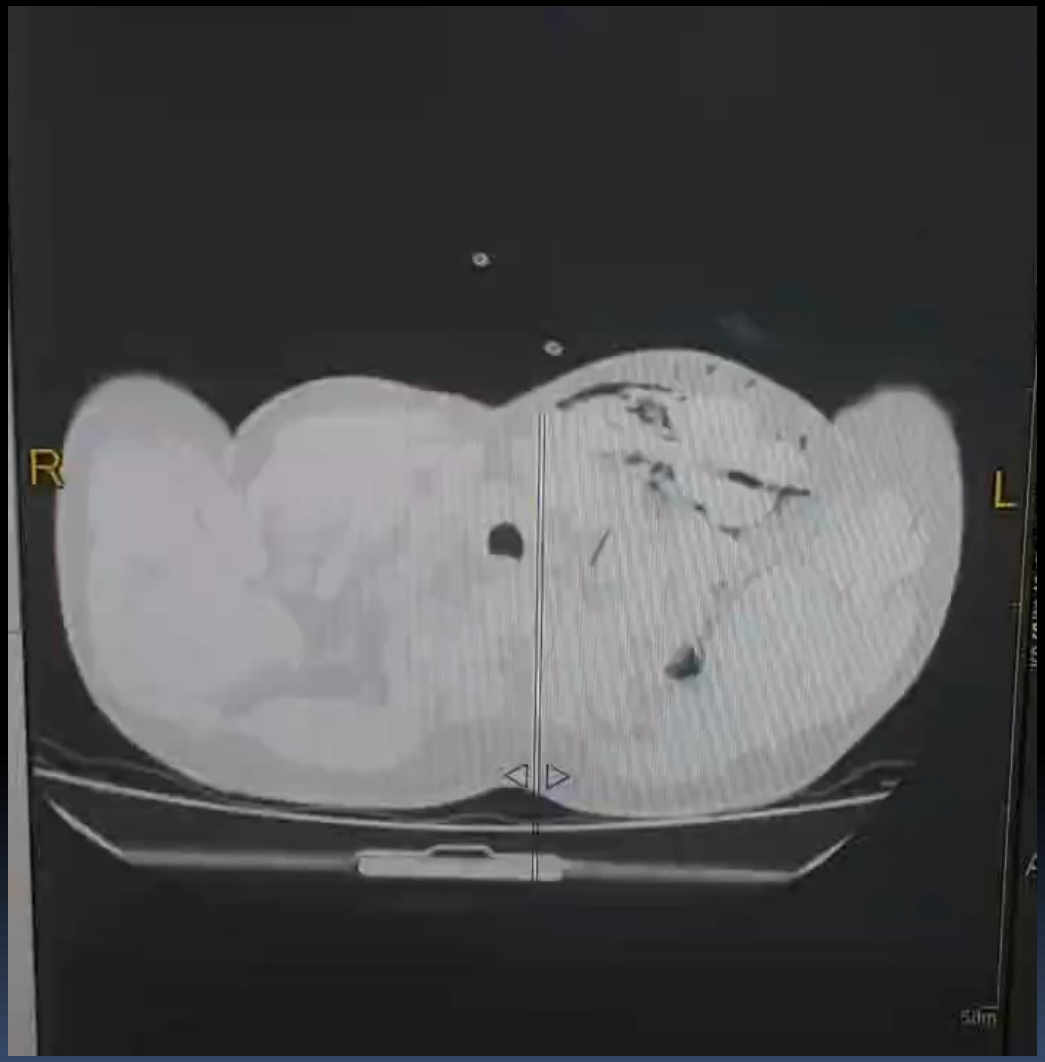

طبقي محوري بعد إعادة التركيب عظمي

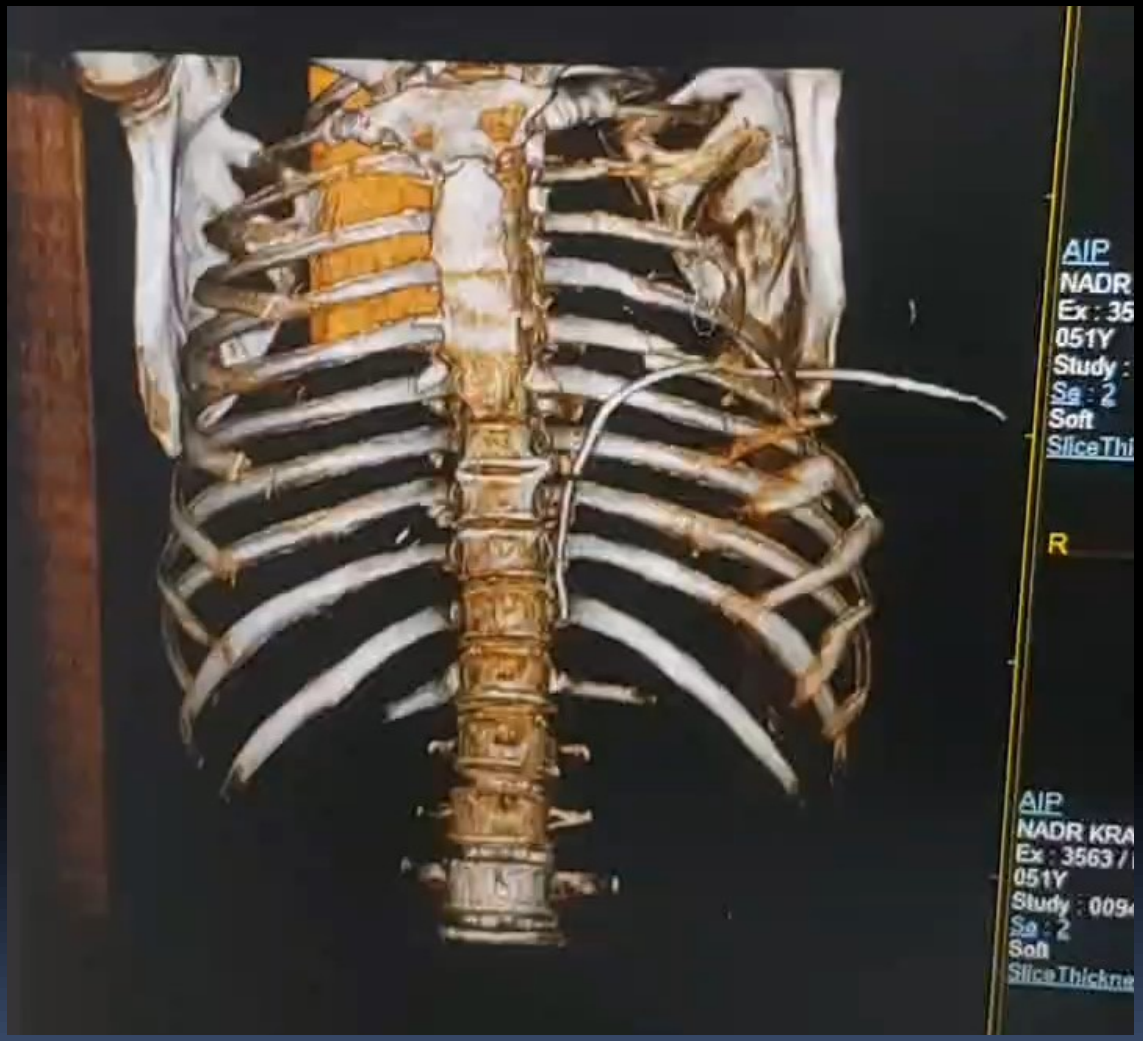

Cxr بعد 5 أيام من التفجير والمعالجة التنفسية



اجراء تفجير صدر أمامي بعد انخماص الفص العلوي وعدم انتشار الرئة رغم تنظير القصبات وسحب المفرزات

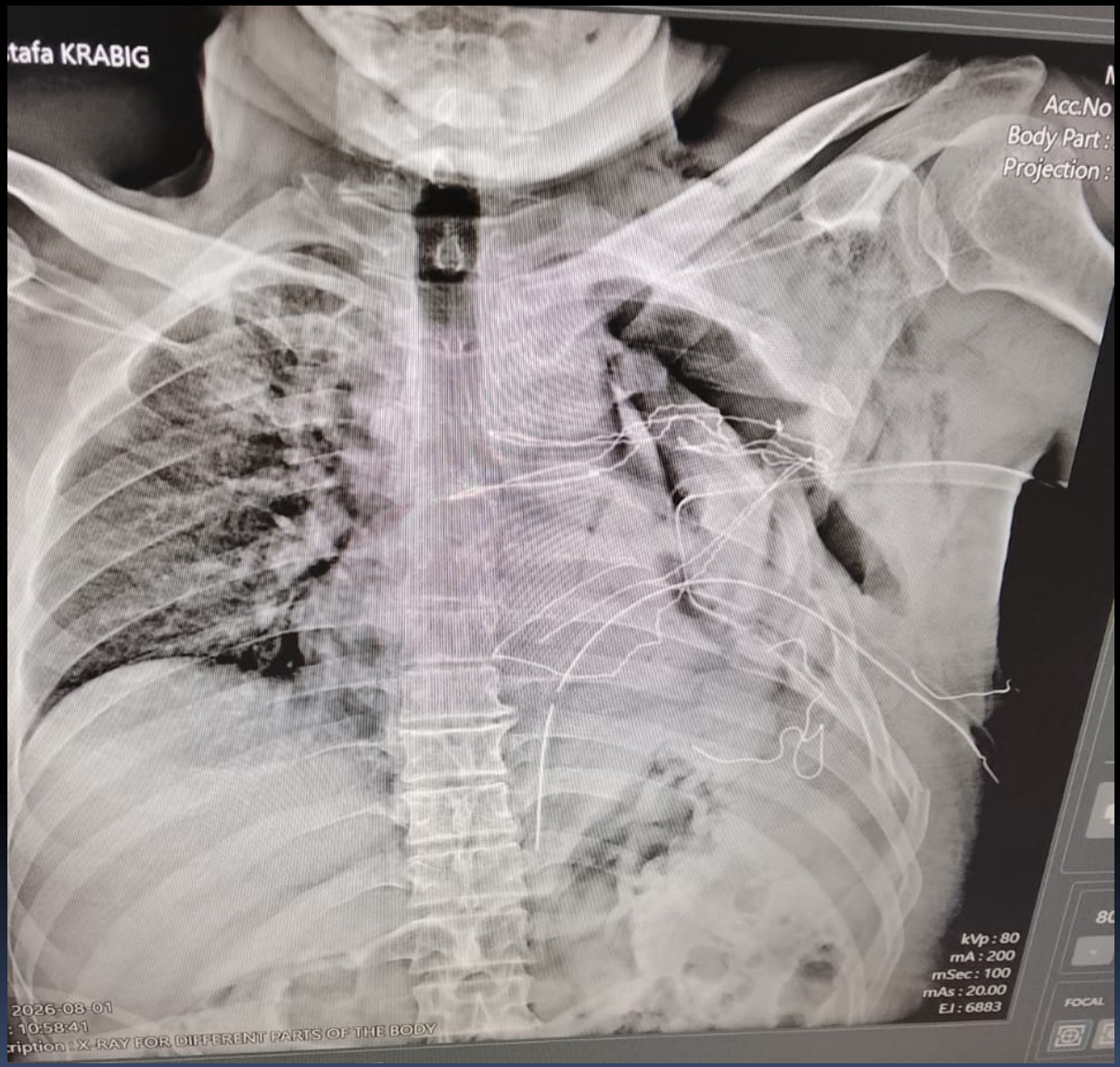

التدبير؟

الجراحة





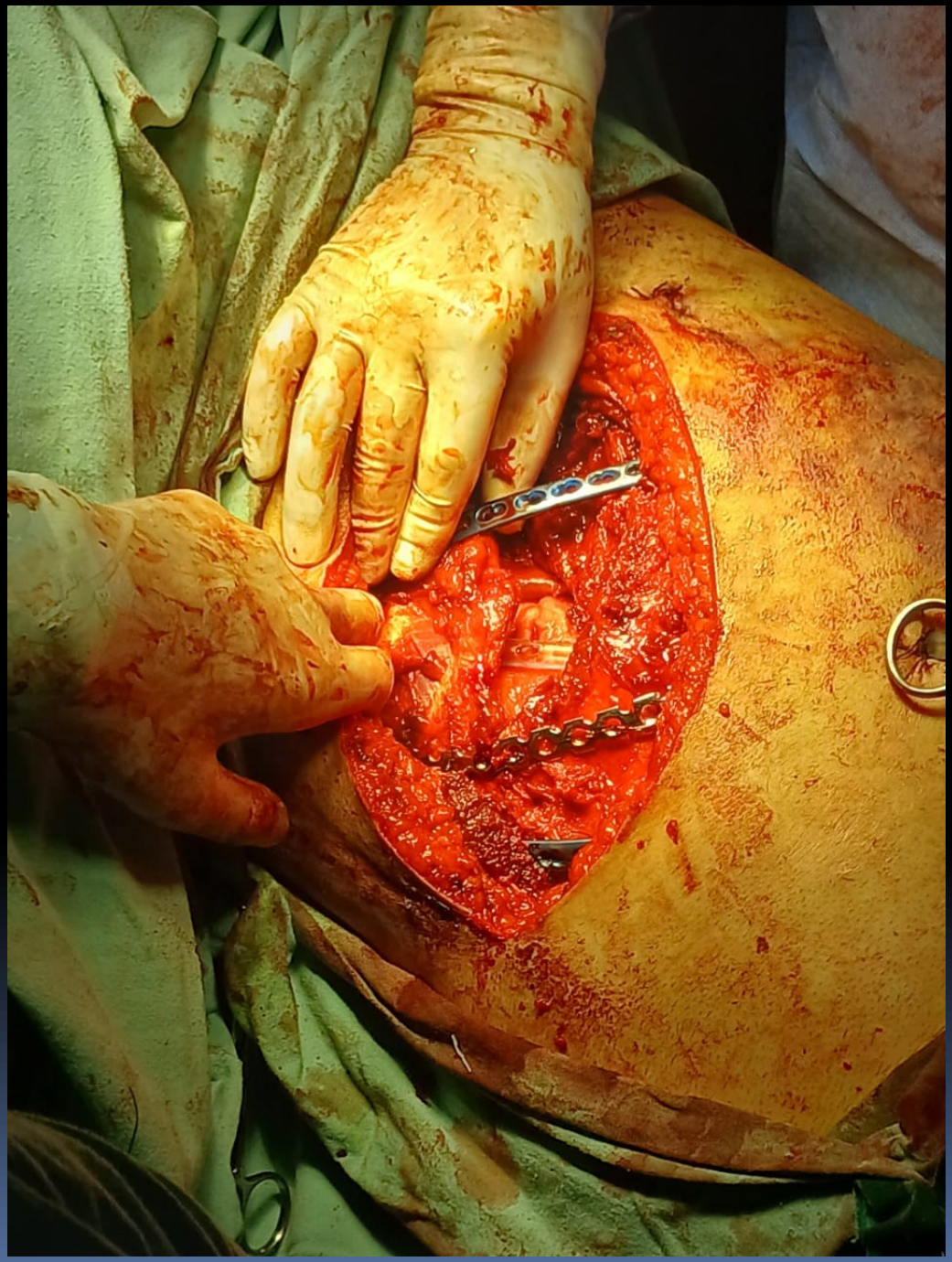

Cxr بعد العمل الجراحي

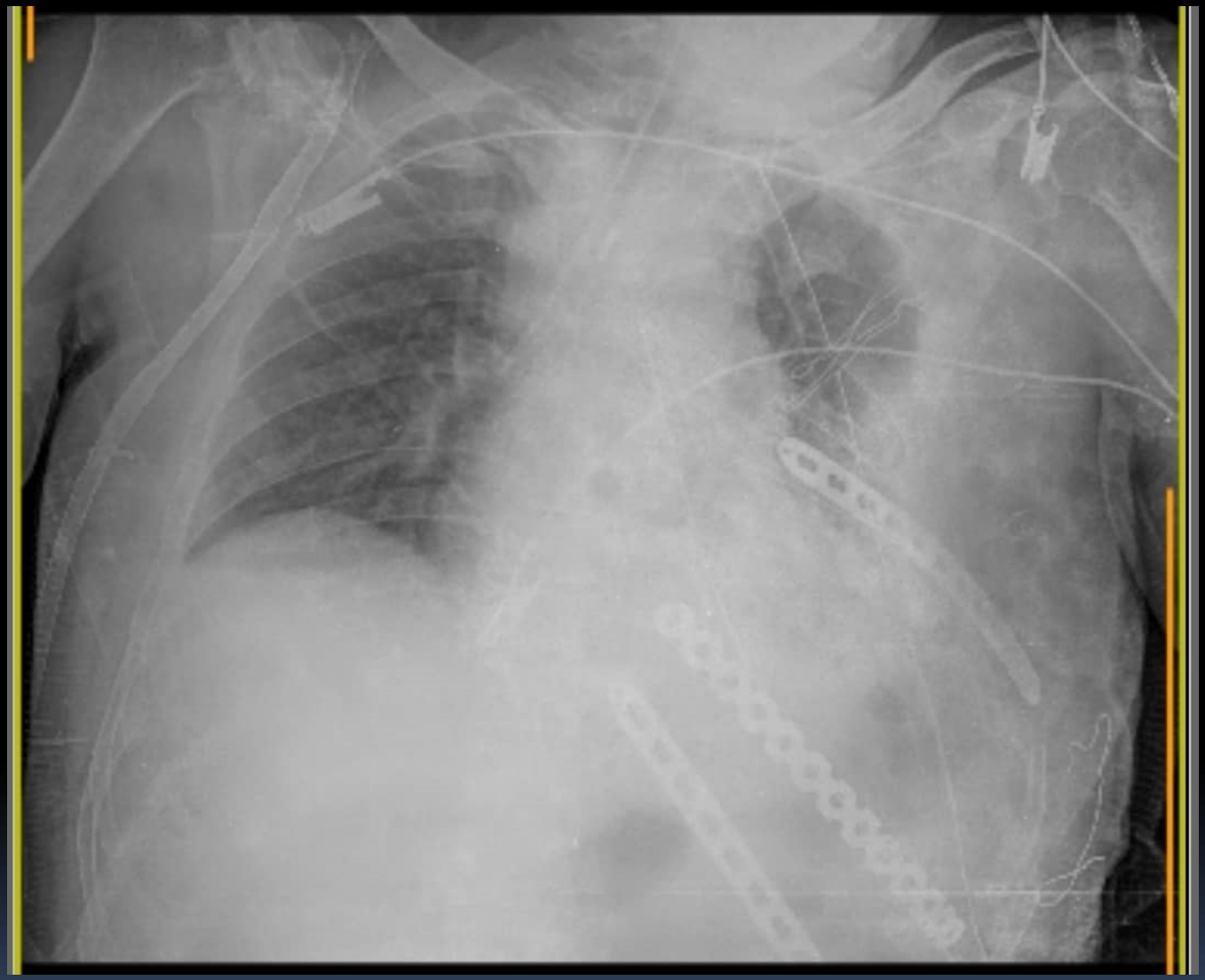

Cxrبعد خروج المريض من العناية



Cxr قبل سحب المفجرات والتخريج

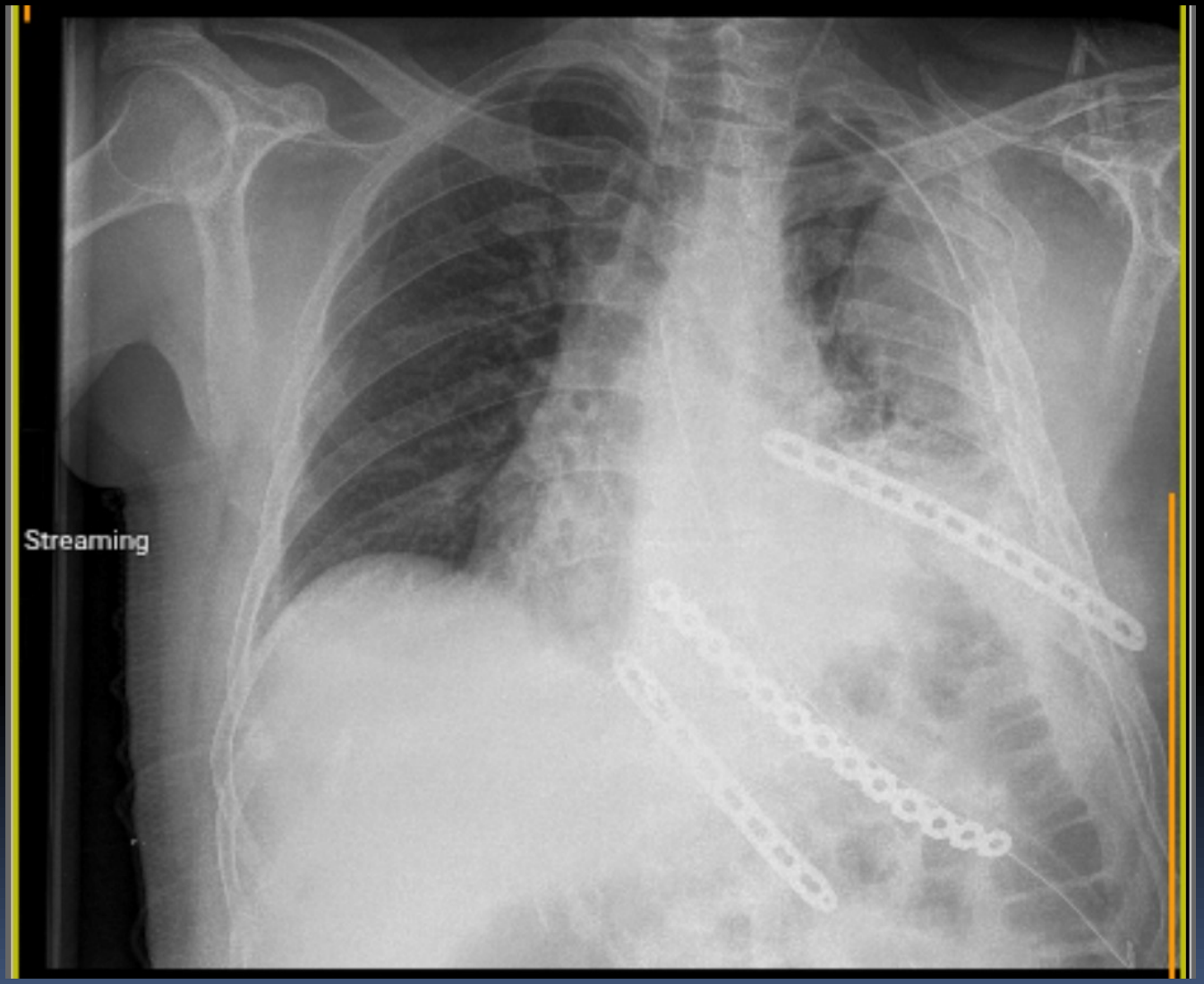

فيديو للمريض قبل التخريج وتحسن الحالة العامة وتوقف الحركة العجائبية



Cxr بعد شهر من التخريج

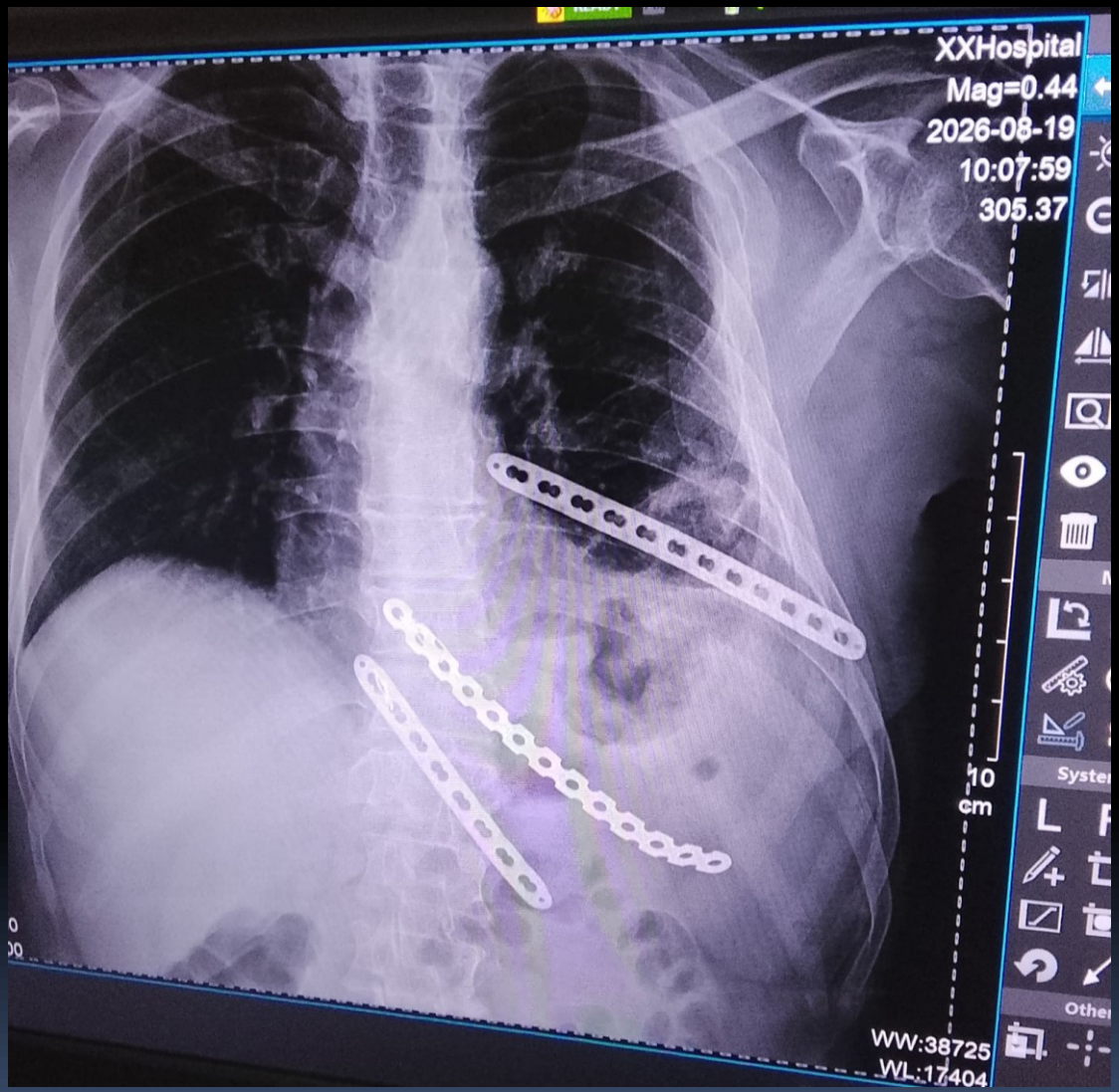





شكرا لحسن استماعكم