حالة سريرية من الشعبة الصدرية

د نوار البرادعي

- الاسم : خ س
- العمر : 16 سنة
- العمل :
- السكن : عدرا الصناعية
- الحالة العائلية : عزباء

الشكاية الرئيسية

نفث دموي

- **السوابق المرضية :** داء زلاقي مشخص من 6 سنوات غير ملتزمة بالحمية \ فقر دم بعوز الحديد
- **السوابق الجراحية :** تنظير هضمي مع اخذ خزعات شخصت على اساسها داء زلاقي
- **السوابق الدوائية :** حديد فموي - [illegible]
- **السوابق التحسسية :** لا يوجد
- [illegible]

القصة المرضية :

بدأت قصة المريضة منذ حوالي سنة بنفث دموي قليل الكمية متقطع على شكل خيوط مدماة متناوب مع خثرات صغيرة الحجم مترافقة مع زلة تنفسية جهدية درجة 2 دون ترفع حروري او عرواءات لا سعال لا الم صدري لا يوجد قصة انتان تنفسي سابق او انتانات متكررة

الدورة الشهرية منتظمة دون اضطرابات نزفية

لدى المريضة نقص وزن غير مقيم تعب ووهن عام مع تراجع وارد فموي

الفحص السريري :

- العلامات الحيوية

□□□	□□□	□□□□	□□	Δ □
□□ ـ □ ـ □	□□ □	□□□□□□□□□□□	□	□□□□□□□

- الرأس والعنق : شحوب ملتحمة - جفاف اغشية مخاطية - لا ضخامات عقدية مجسوسة
- الصدر: خراخر ناعمة منتشرة بالساحتين
- القلب : الاصوات القلبية الاول والثاني مسموعة منتظمة متسرعة
- البطن : لين متنفس لا ضخامات حشوية
- الاطراف : لا وذمات - لا علامات □□□ - الشرايين المحيطية مجسوسة ممتلئة متناظرة

استعراض باقي الاجهزة:

- الرأس والعنق : صداع جبهي مستجيب على المسكنات
- القلب والاوعية : لا زلة اضطجاعية او انتيابية ليلية لا الم صدري خناقي
- الجهاز الهضمي : اسهالات متقطعة طرية مزمنة مع حس نفخة وغازات دون غثيان او اقياء
- الجهاز الحركي : لا الام مفصلية ميكانيكية او التهابية لا الام عضلية
- الجهاز البولي : لا حرقة بولية او تغير لون البول لا تراجع صادر بولي
- الجهاز العصبي : لا شكايات عصبية عدا الصداع

مخبريا :

صورة الصدر البسيطة:

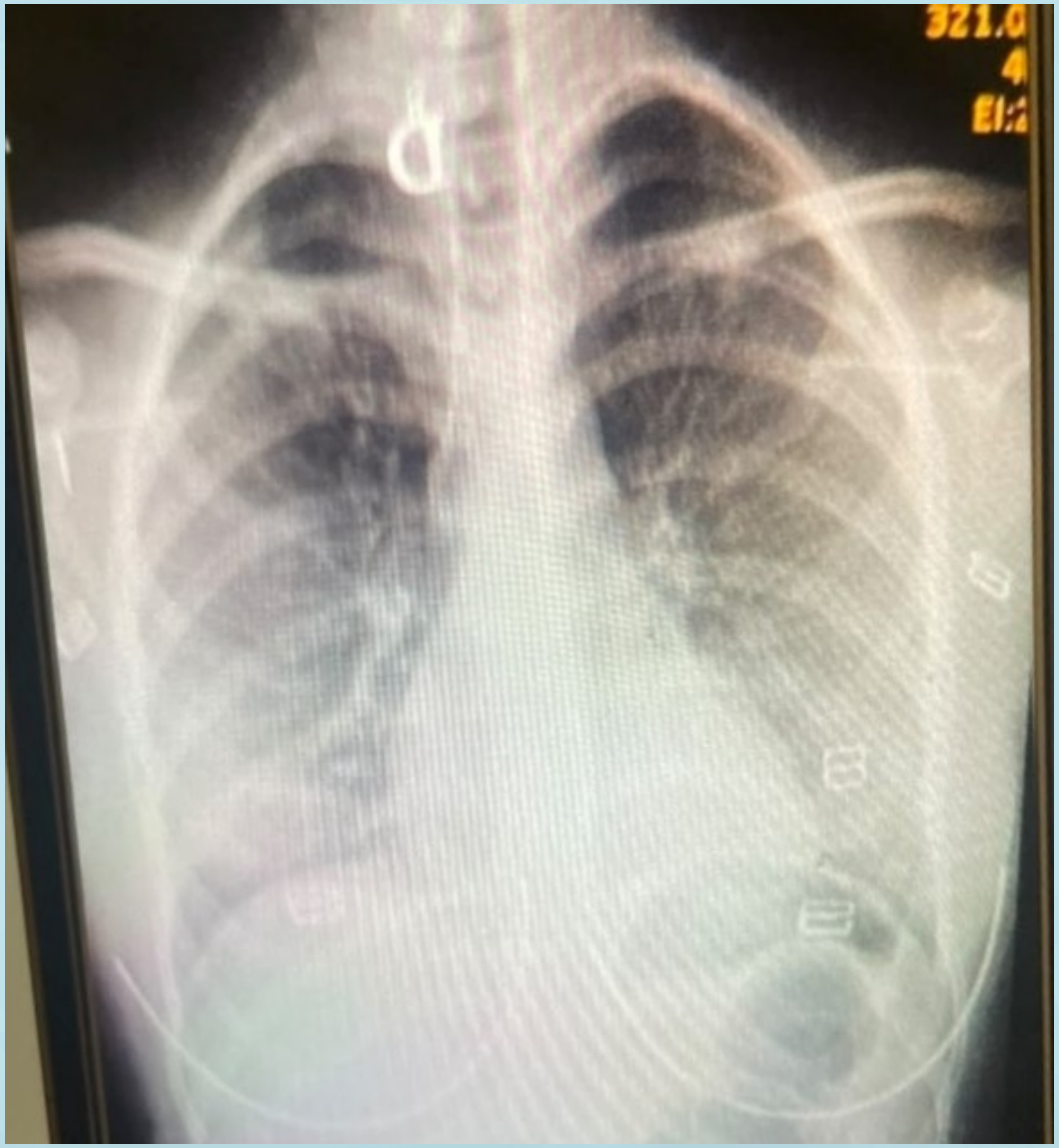

طبقي محوري عالي الدقة للصدر :

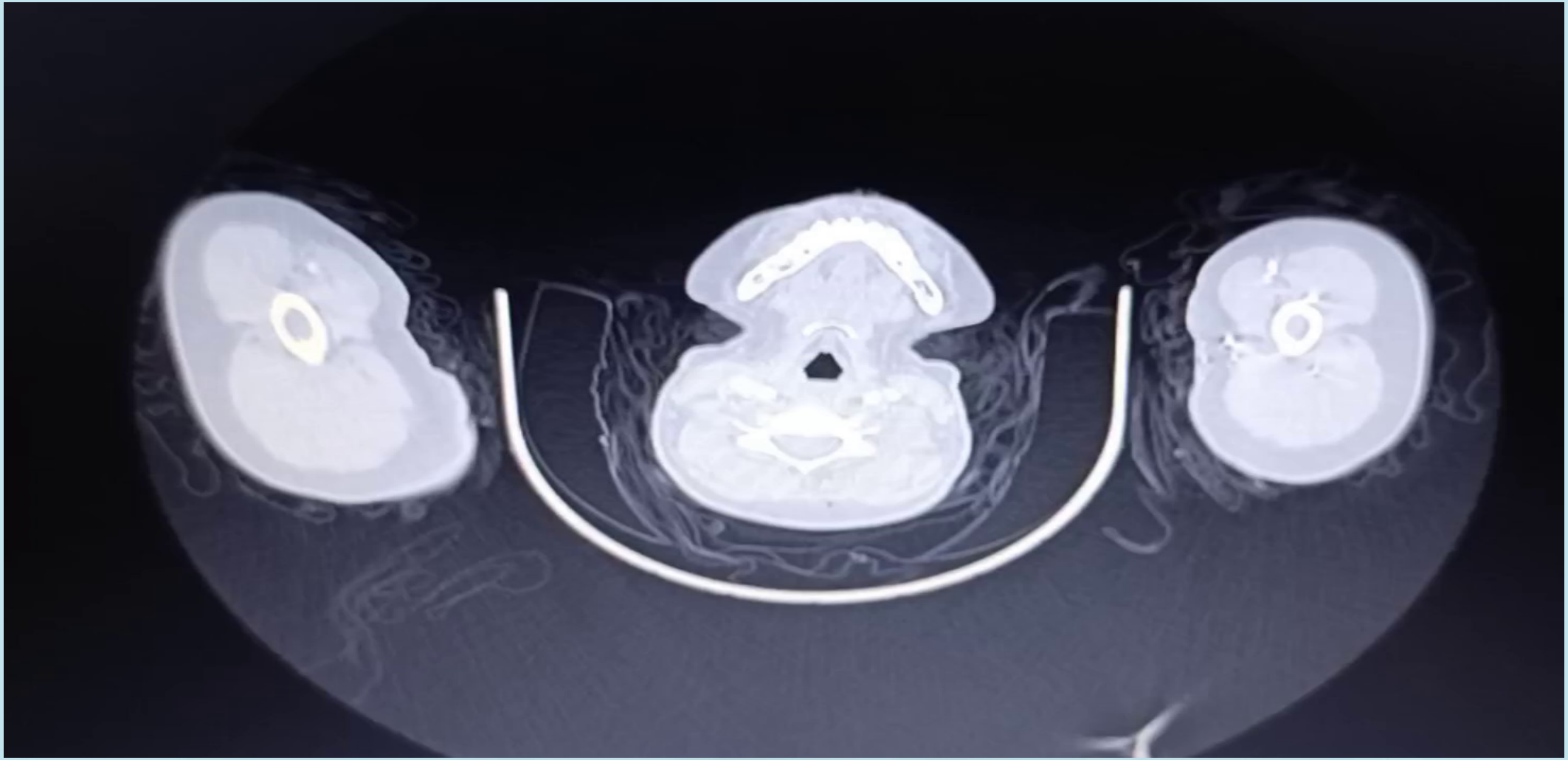



التشخيص التفريقي:

- نفث دموي مع ارتشاحات خلالية ثنائية الجانب
- سوء امتصاص؟
- 16 سنة
- فقر دم

تنظير قصبات مرن :

الحنجرة والحبال الصوتية : طبيعية

الرغامى والمهماز الرئيسي : طبيعي

الشجرة القصبية اليمنى : جميع الفوهات مفتوحة مخاطية طبيعية

الشجرة القصبية اليسرى : جميع الفوهات مفتوحة مخاطية طبيعية

تم اخذ خزعات عبر قصبية مع غسالة قصبية

نتيجة الخزعات:



نتيجة الغسالة :تحري خلايا شاذة سلبي





□□□□□□□	□□□□
□□□□□□□	□□□□
□□□□	□□□□
□□□□□□□□□	□□□□
□□□□□□□□□□□□□□□ □ □□□□	◀ 🗗 🗕 □□□□□□□🗗 🗕 □□ □ ▶ ⏬ ▲ □□ ▼ ❐ □ ◀ ▶ ▸ □□

□□□□□□□□□□□□□□□□□□□□

GROSS DESCRIPTION:
Received is a fragment of lung parenchyma measuring 4 x 1.5 x 1 cm; weighing 2 grams. Cut sectioning shows dark brown hemorrhagic cut surface. Submitted entirely for examination.

DIAGNOSIS & COMMENTS:

LUNG; SURGICAL BIOPSY:

INTRA-ALVEOLAR HEMORRHAGE WITH ABUNDANT HEMOSIDERIN LADEN MACROPHAGES AND MARKED VASCULAR CONGESTION. SEE COMMENT.

NO EVIDENCE OF GRANULOMA, OR MALIGNANCY

COMMENT: The morphology may consistent with Lane-Hamilton syndrome in the right clinical setting. Clinicopathological correlation is highly recommended.

