حالة سريرية من شعبة الجراحة الصدرية



المشفى الوطني الجامعي

اشراف الأستاذ الدكتور حسين شعبان

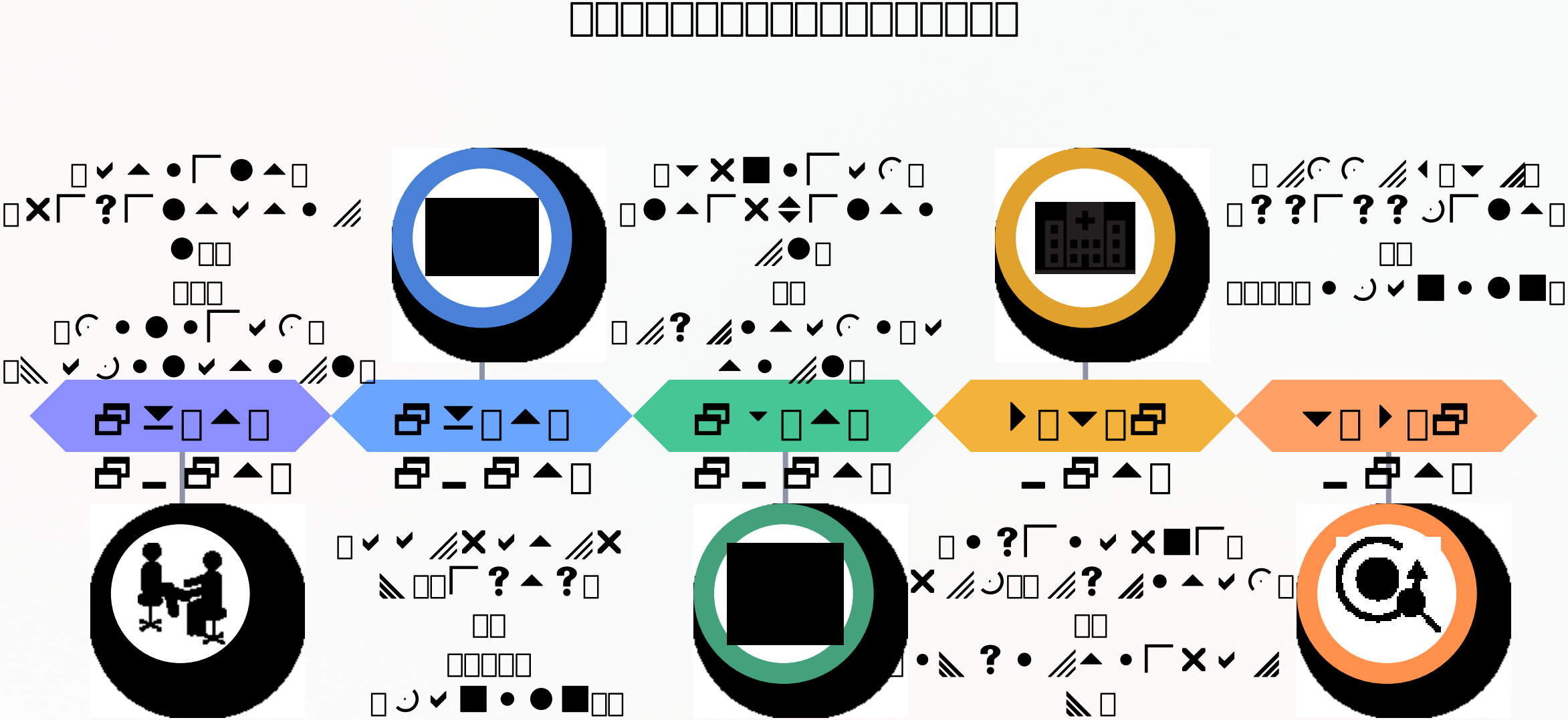





القصة المرضية

ايجابية

سلبية

الطبقي المحوري



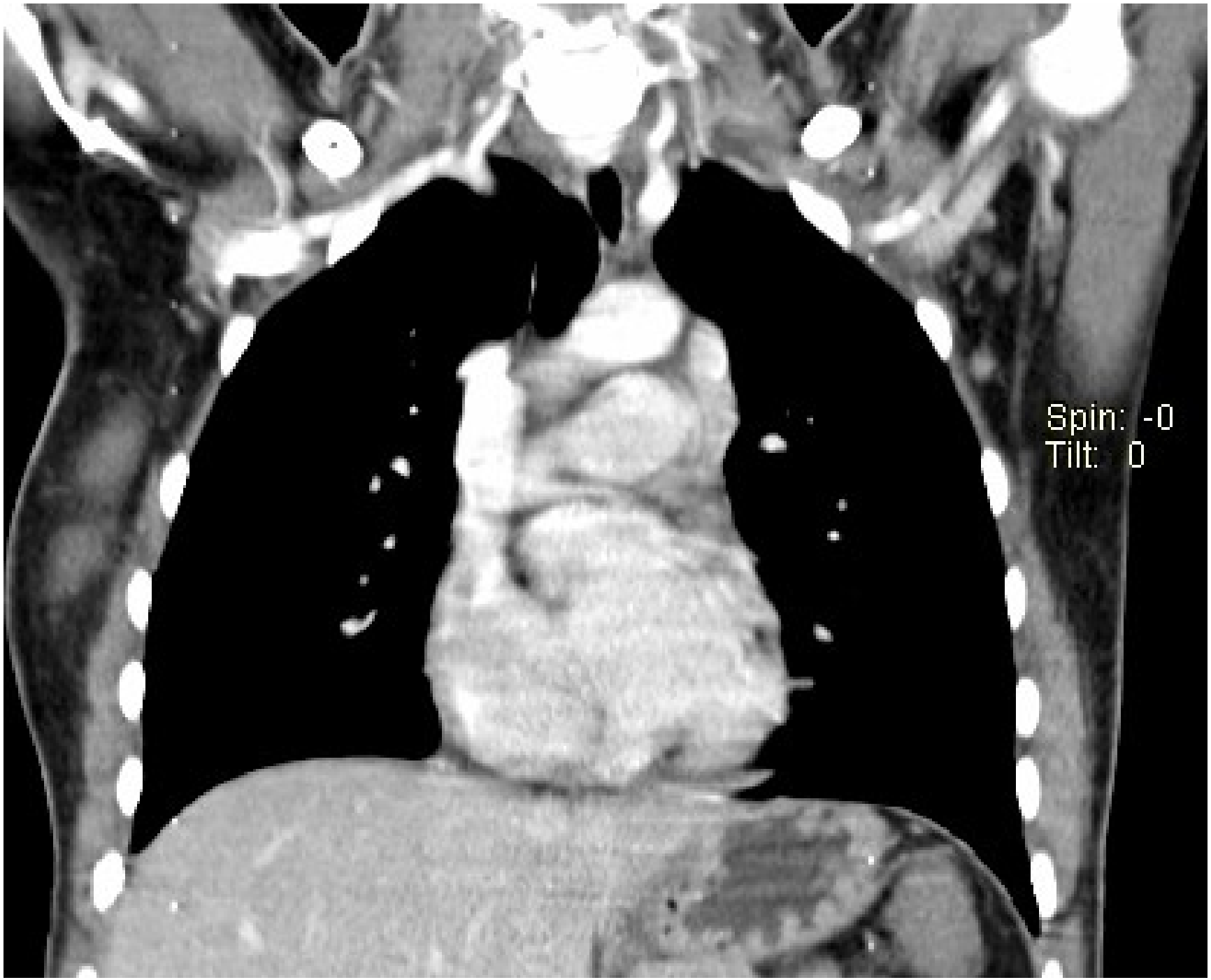
Spin: -0
Tilt: 0

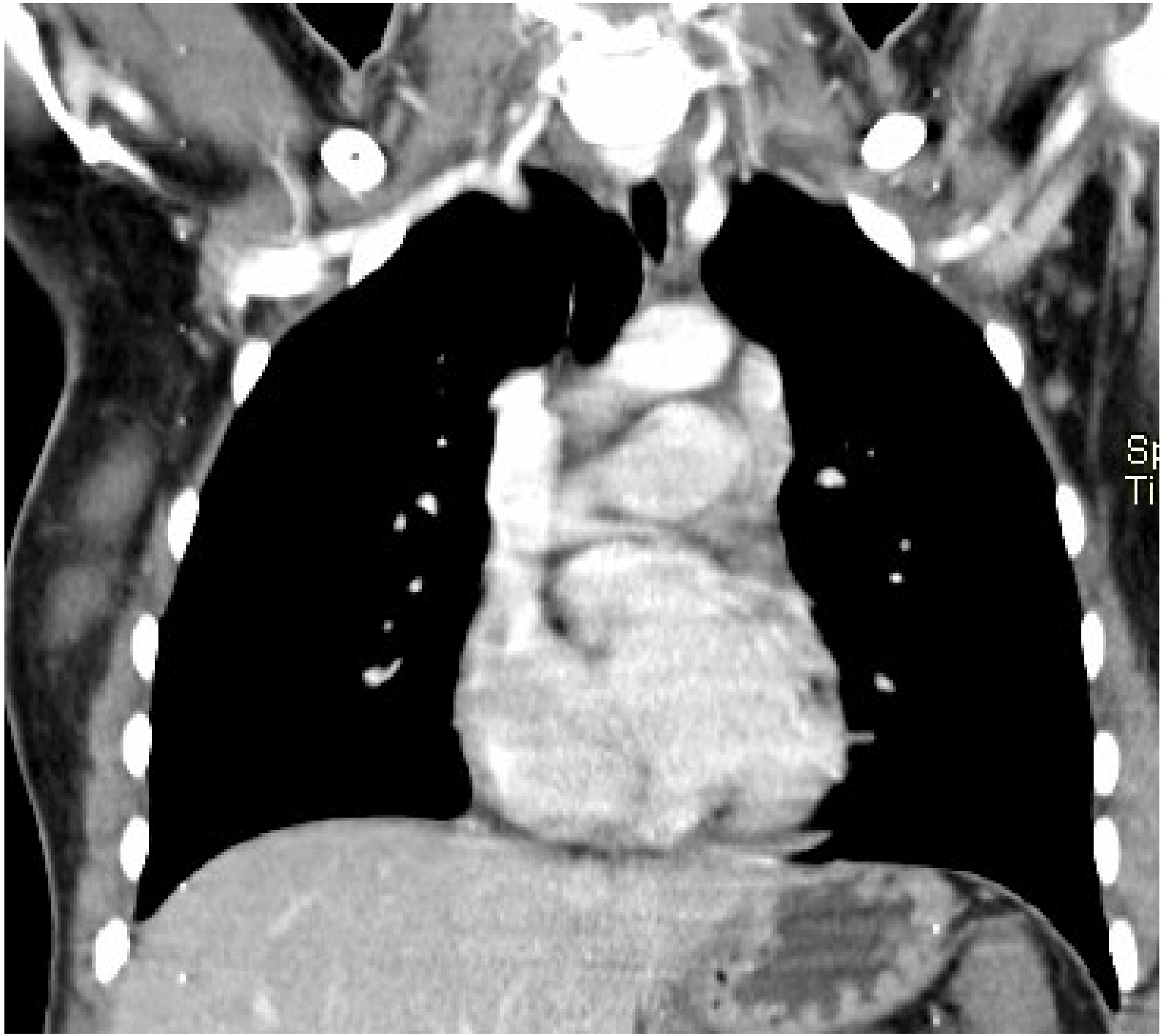


R
L


R
L

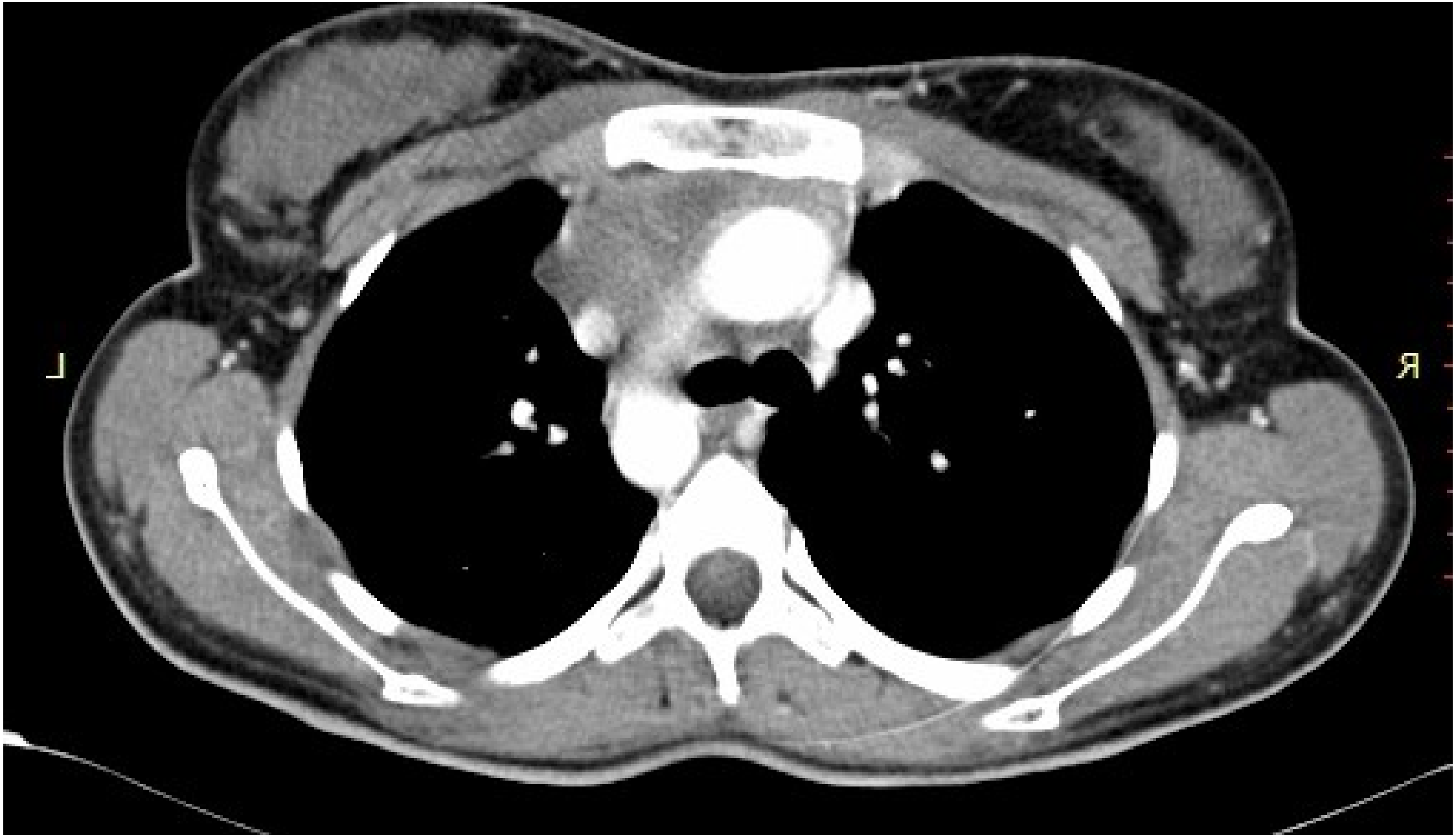
L
R

تم ملاحظة وجود تيموما ..

1- ميستينون(بريدوستغمين جرعة غير معروفة)
2- بريدنيزولون(جرعة ٤٠ ملغ يوميا)

تخدير عام - تعقيم مع فرد شانات الوصول لجوف الجنب ب 3مداخل تنظيرية وجدت تيموما تم استئصالها مع النسيج التيموسي وتسليخها عن مجاوراتها وتخثير روافدها الوريدية - ارقاء غسيل جيد- وضع مفجر ٢٨ فرينش- تثبيت قطبة u اغلاق وضماد

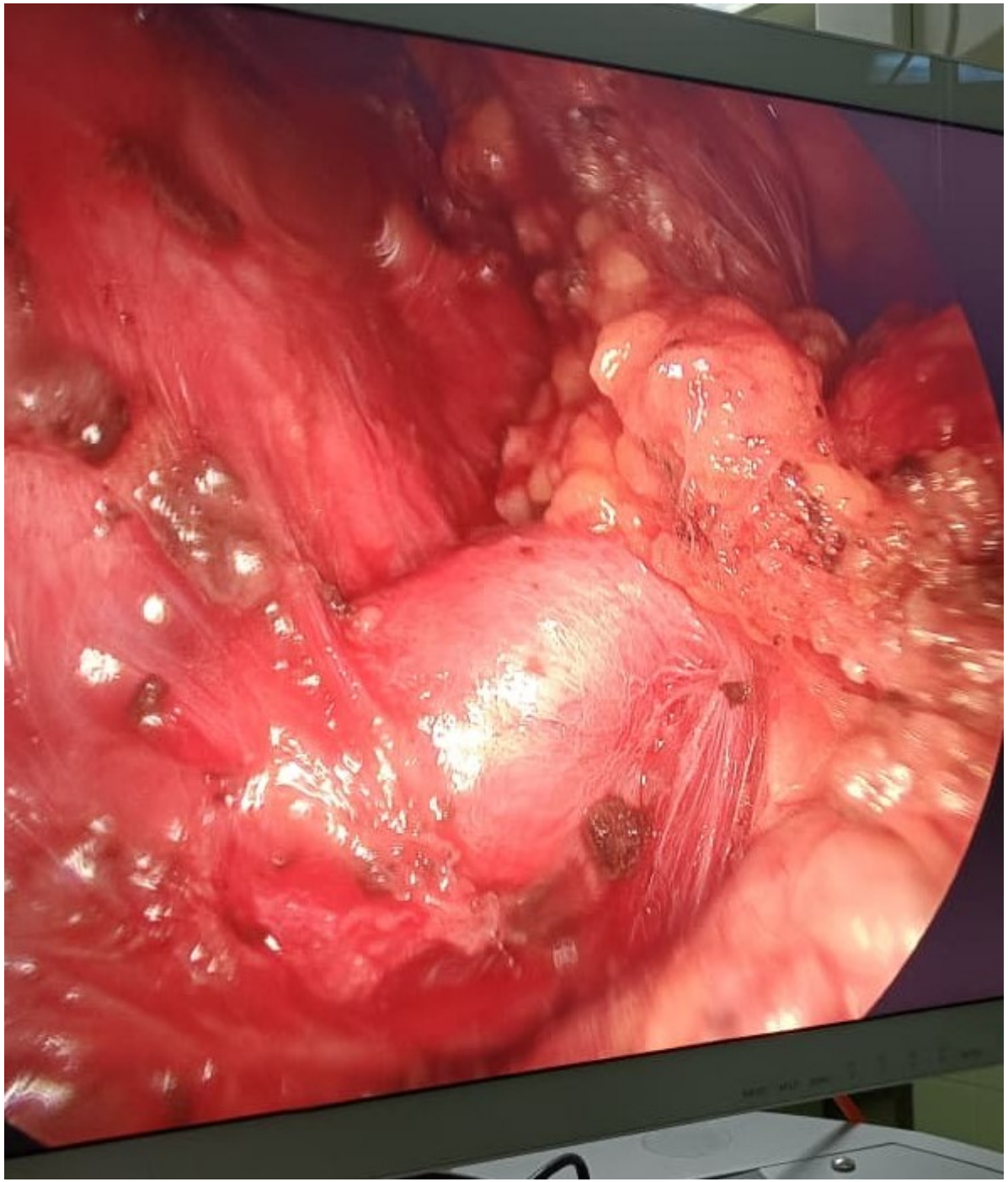





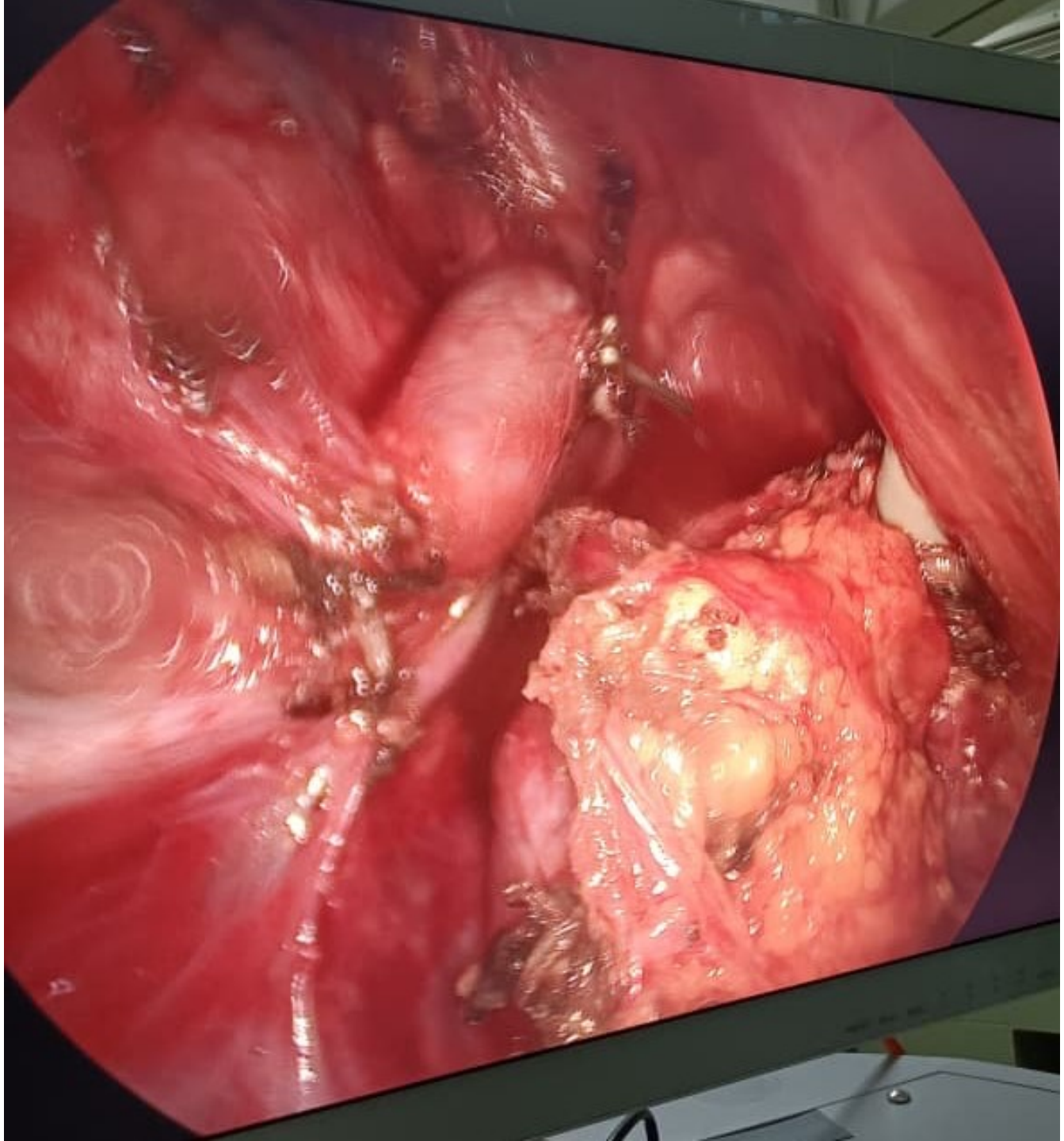

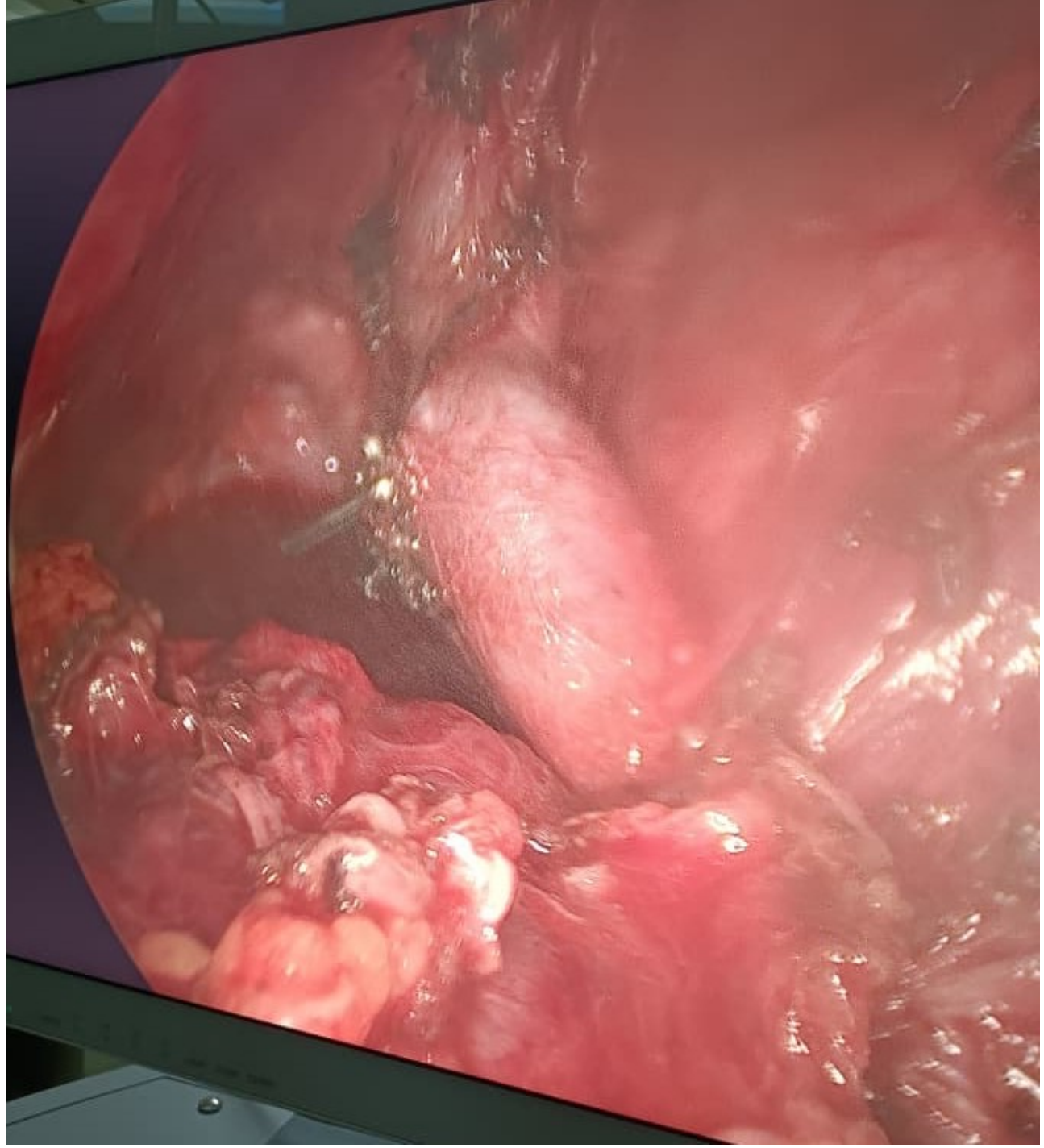

GROSS DESCRIPTION:

Received are in one container:

- A fragment of fibroadipose tissue measuring 5 x 3.5 x 2.5 cm. Gross inspections shows lobulated nodular mass with smooth outer surface measuring 2.5 cm in greatest dimension. Cross sectioning shows a nodular well-demarcated mass with tan white soft cut surface.
- Multiple fragments of fibroadipose tissue measuring in aggregate 1.5 x 1.5 x 0.5 cm.

Representative sections submitted for examination.

DIAGNOSIS & COMMENTS:

- MEDIASTINAL MASS; RESECTION:

THYMOMA; TYPE AB, WELL ENCAPSULATED

THE TUMOR MEASURES 2.5 CM IN GREATEST DIMENSION

NO EVIDENCE OF CAPSULAR INVASION

- MEDIASTINAL FAT TISSUE; RESECTION:

BENIGN REACTIVE LYMPH NODE HYPERPLASIA

NO THYMIC TISSUE IDENTIFIED

تخرجت بعدها المريضه بحاله عامه جيده وتم سحب مفجر الصدر مع تحسن بالاعراض
على ان تستكمل متابعتها مع طبيب الداخليه العصبيه