Clinical case

أ.د.كمال الكاتب

د. عبد الرحمن دكاك

انتانات رئوية متكررة

- الطفل ك.ج 10 سنوات لا سوابق مرضية أو جراحية أو تحسسية أو دوائية معروفة
- بدأت الشكاية منذ حوالي 6 أشهر بألم صدري جداري الصفات مع ترفع حروري وعليه تم مراجعة احدى مشافي العاصمة وتقرر القبول المشفوي حيث تم اجراء صورة صدر بسيطة و تسريب صادات وريدية لمدة يومين
- تحسن سريري ملحوظ وتخريج الى المنزل على صادات فموية

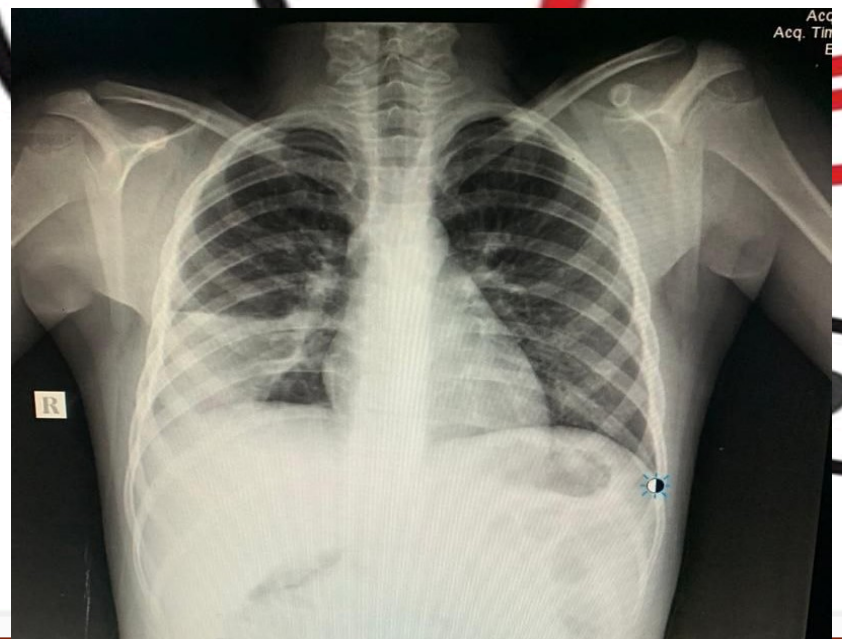

- بعد سؤالي شهرين حدث نكس في الأعراض نفسها ألم صدري مع ترفع حروري تم اجراء صورة صدر بسيطة
- وعليه تقرر اجراء طبقي محوري للصدر مع حقن ومراجعتها بعدها

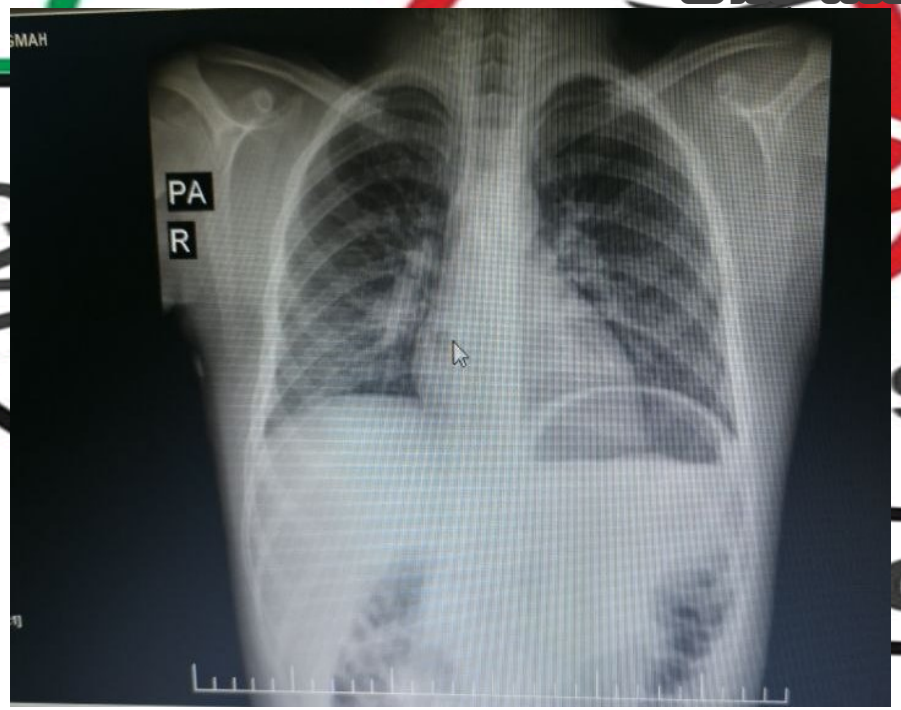

حيوياً:

Δ	BP	RR	HR	Sat%
37.2	110/65	د/24	د/89	%96

سريرياً:

الرأس والعنق: شحوب ملتحمة- لا ضخامات عقدية مجسوسة

الصدر: التأمل طبيعي –بالقرع وضاحة- الاصغاء صاف متناظر

القلب: أصوات القلب طبيعية منتظمة

استعراض باقي الأجهزة: ضمن السوي

مخبريا:

WBC	9.59
HG	12.1
MCV	79
L/N	42/51
PLT	473
INR	1.05
CRP	3.4
Echinococcus Ab	Negative

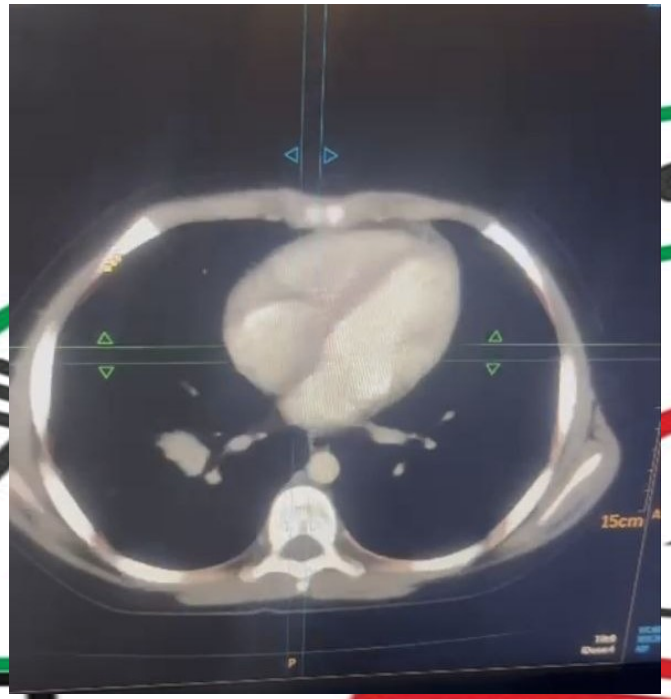
15cm

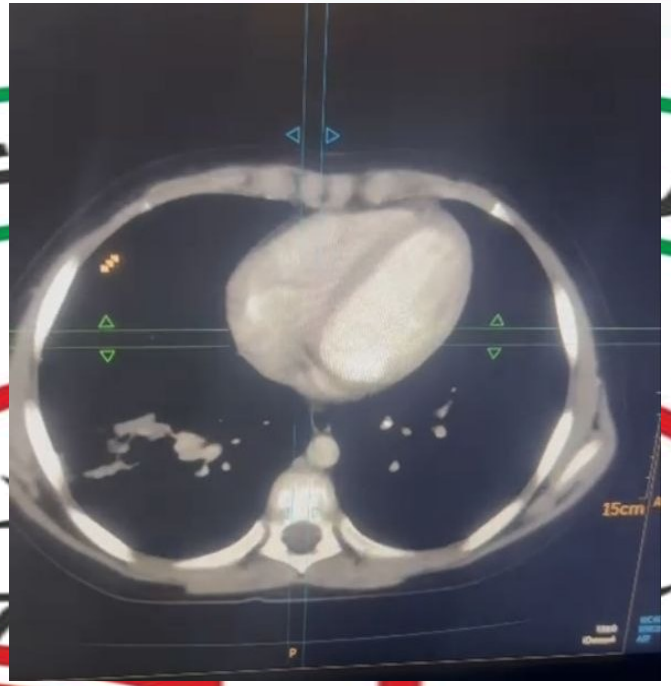
15cm

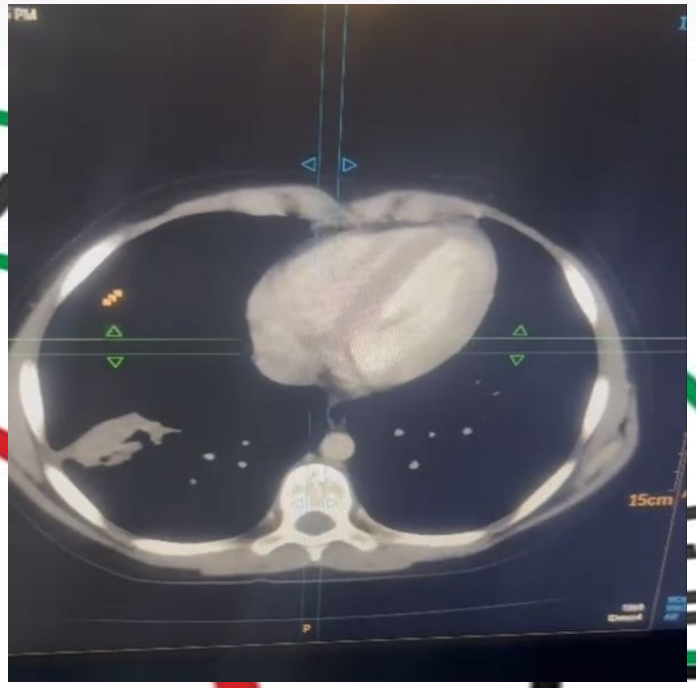
PM
15cm

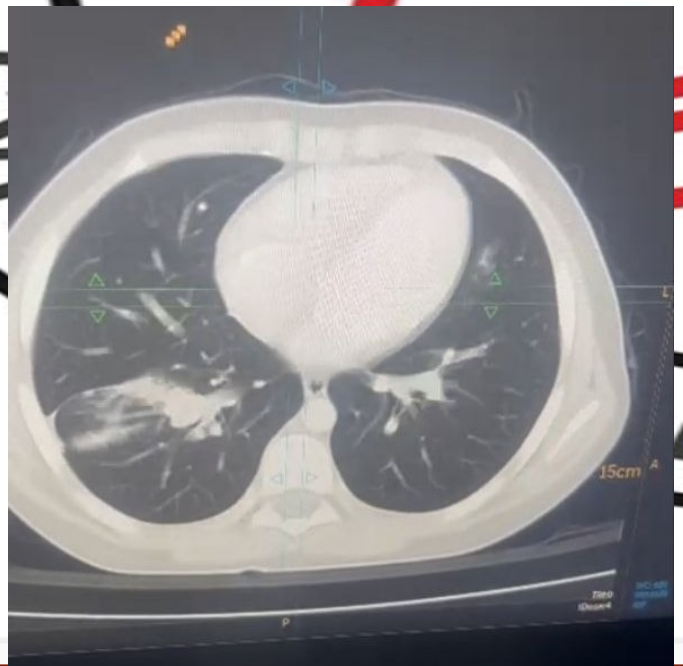
15cm

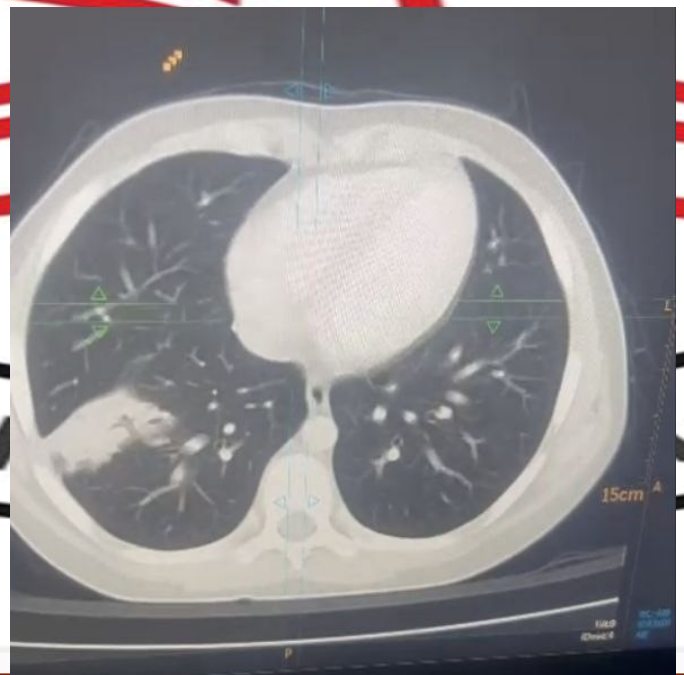
15cm

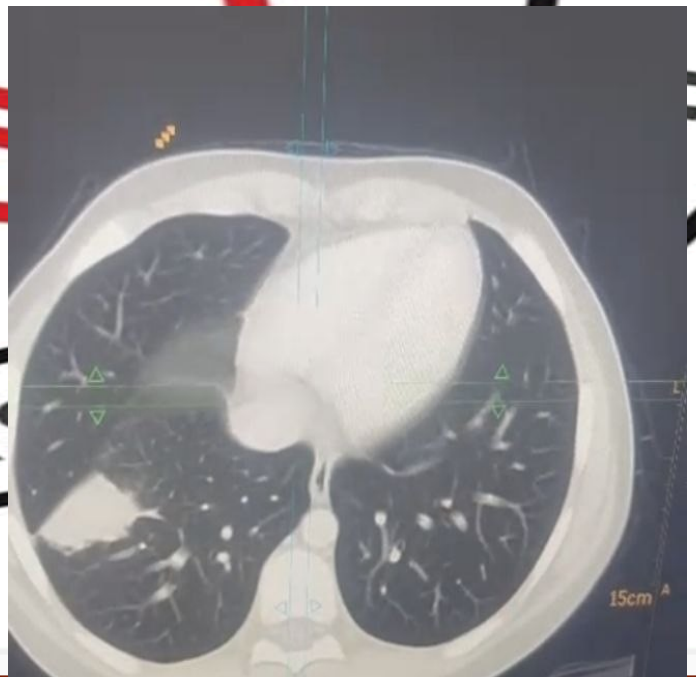
15cm

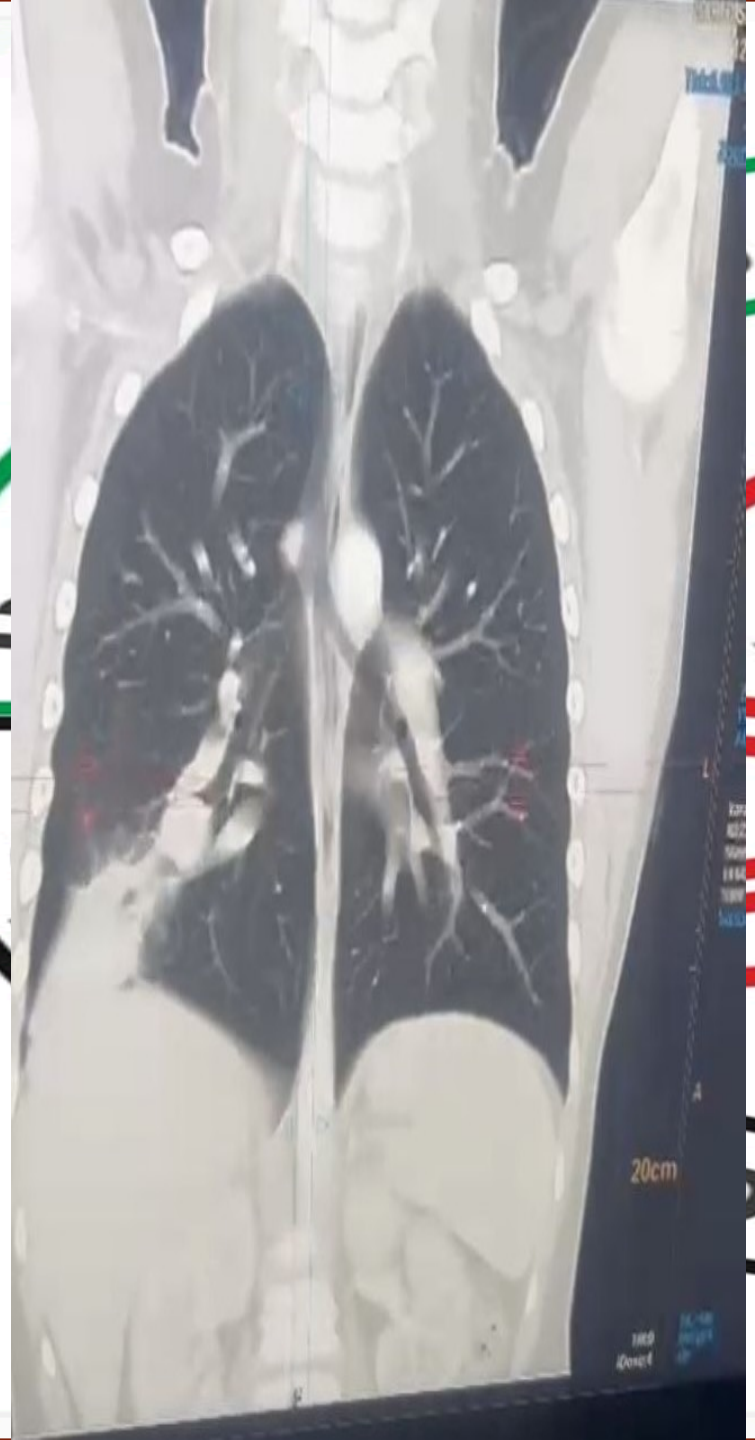
20cm
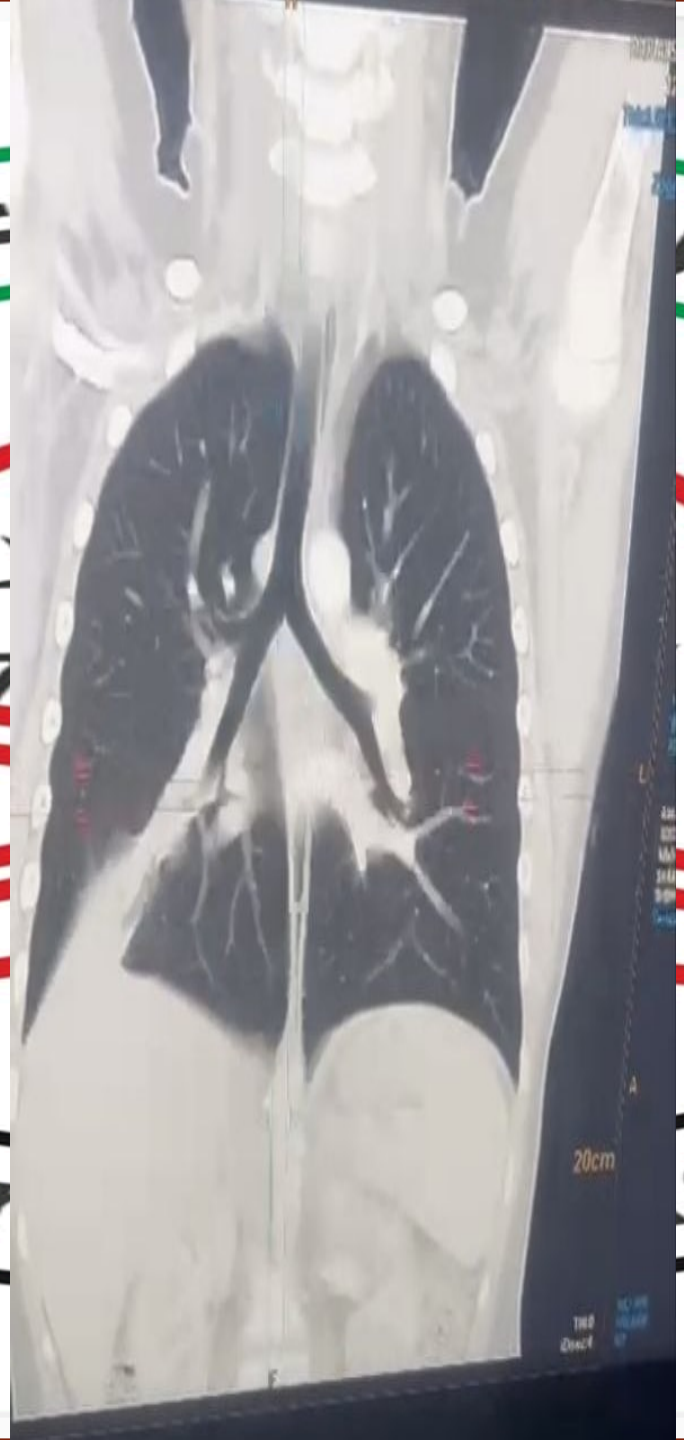
20cm
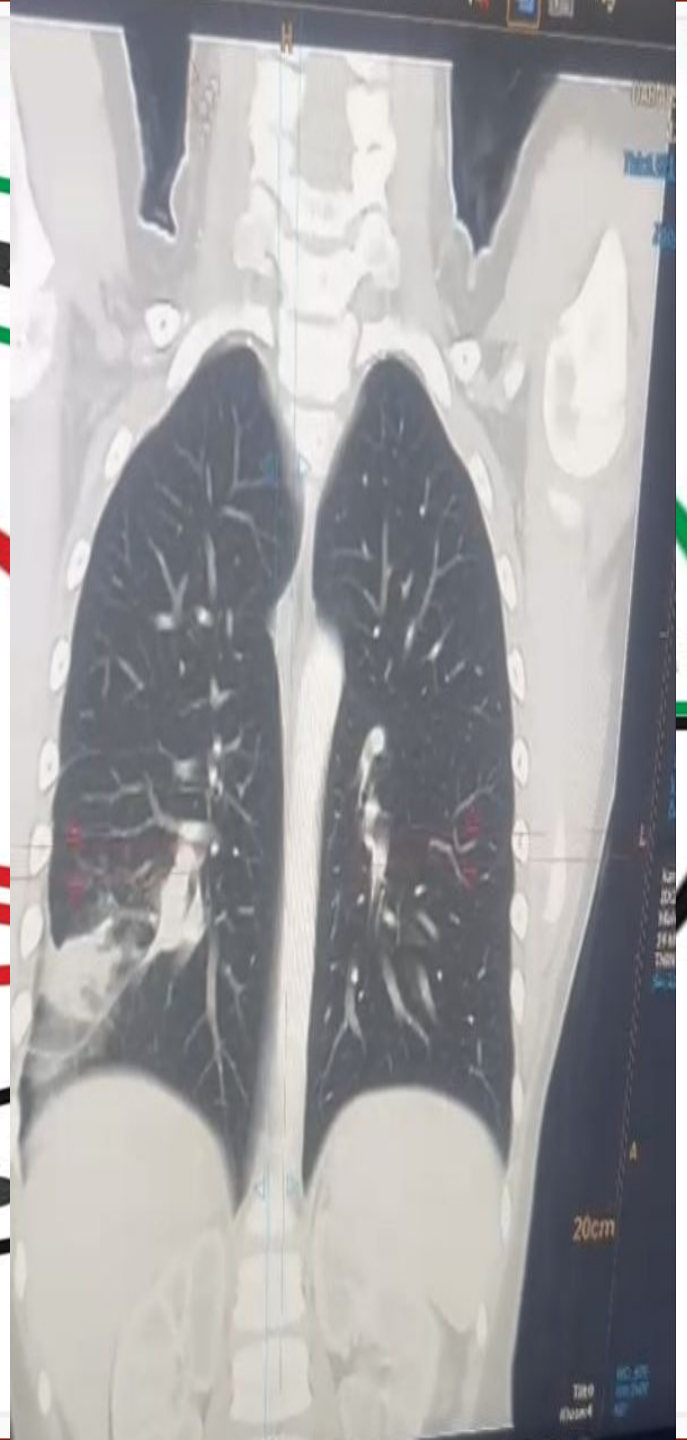
20cm





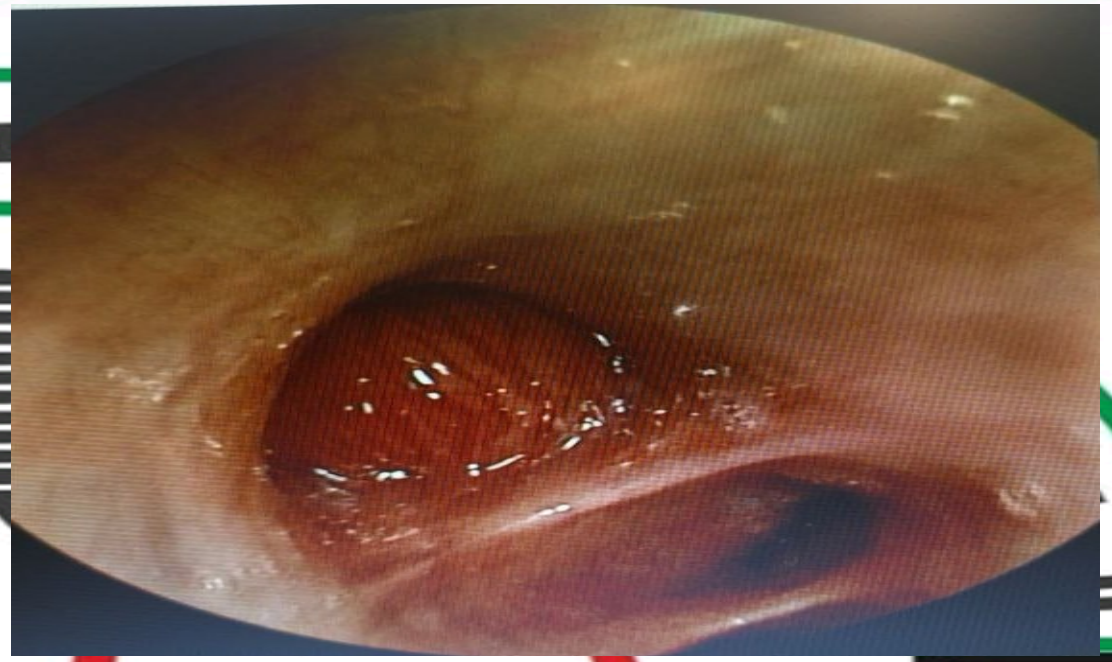



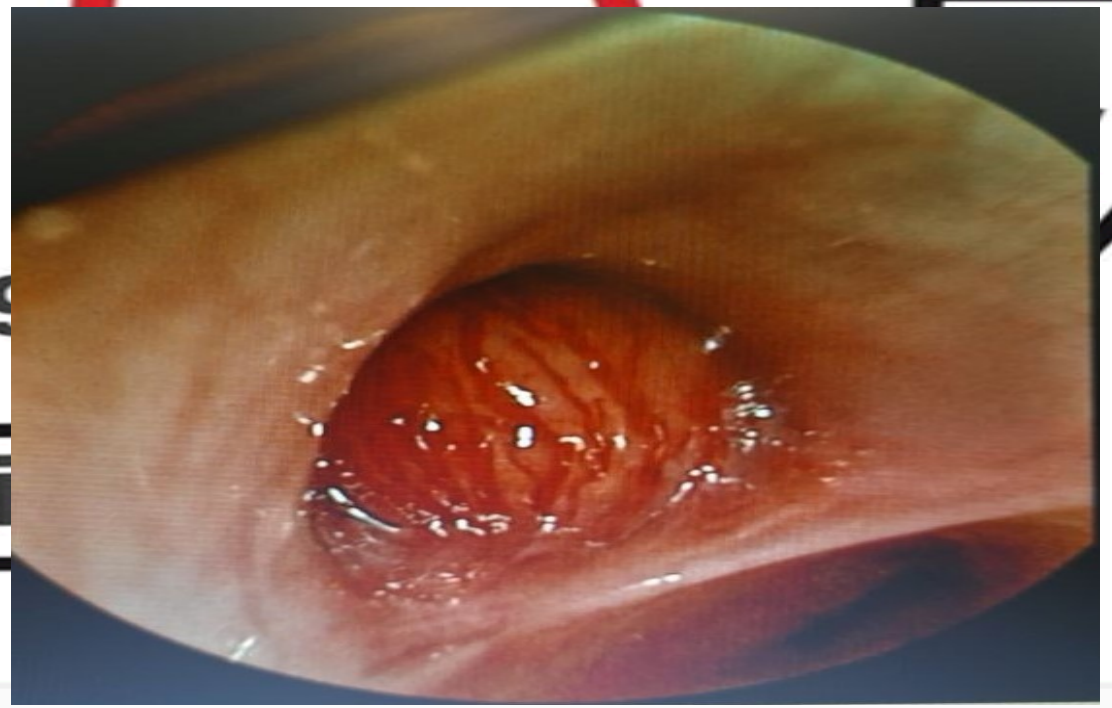

- وعليه تقرر اجراء العمل الجراحي استئصال فص سفلي أيمن (فتح صدر أيمن حيث وجد ورم مركزي قصبة الفص السفلي مع ضخامات عقدية شديدة تم اجراء استئصال فص سفلي أيمن نظامي وأرسل الى المخبر (خزعة مبردة) .

Frozen Section Diagnosis: 1- bronchial margin: Free of tumor.

Final Diagnosis:1 & 2: Right inferior lung lobectomy & lymph nodes; resection:
Neuroendocrine tumor, NET, "carcinoid tumor" with low grade features.

- The tumor measures 3.5 cm in the largest dimension, centrally located, involving main bronchus. There are lymphoid reaction, significant mitotic activity, necrosis nor lymphovascular tumor emboli.
- The hilar and additional lymph nodes show reactive changes (0/6).
- All bronchial and soft tissue surgical margins are free of tumor.

Immunostains are recommended for full classification.

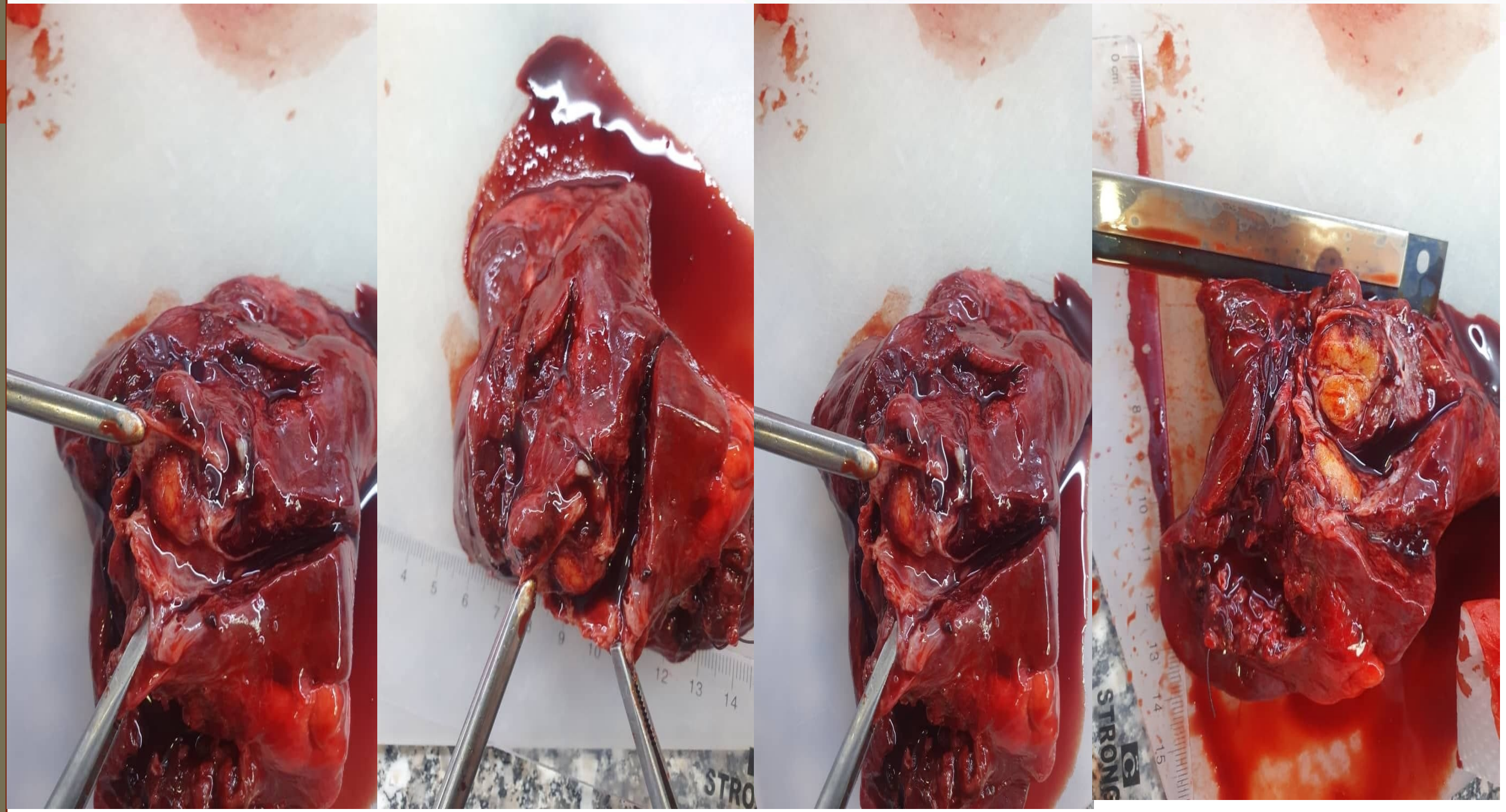

Diagnosis

Frozen Section Diagnosis: 1- bronchial margin: Free of tumor.

Final Diagnosis:1 & 2: Right inferior lung lobectomy & lymph nodes; resection:

- The tumor measures 3.5 cm in the largest dimension, centrally located, involving main bronchus. There are lymphoid reaction, significant mitotic activity, necrosis nor lymphovascular tumor emboli.
- The hilar and additional lymph nodes show reactive changes (0/6).
- All bronchial and soft tissue surgical margins are free of tumor.

Immunostains: CK7 marker is diffusely positive.

CK5/6 and CD56 markers are generally negative.

Chromogranin A and TTf1 markers are negative.

The histolohic and immunologic studies rule out neuroendocrine nature and favor: Low-grade, invasive adenocarcinoma with features suggestive of minor salivary gland origin.

PATHOLOGY REPORT

Lung mass; resection, submitted outside slides and paraffin blocks:

- CONSISTENT WITH HYALINIZING CLEAR CELL CARCINOMA OF MINOR SALIVARY GLANDS.

Outside immunostains are positive for ck7 and negative for cd56, ck5/6, chromogranin and ttf1 markers. Immunostains done at our lab for CK20, Napsin, PAX8, p40, HMB45 markers are negative.

King Hussein cancer center

NOTE:

The tumor cells are positive for CK7 (diffuse) and SOX10, and are negative for TTF1, p40, p63, PAX8, INSM1, S100, GATA3, SALL4, synaptophysin, CK5/6, DOG1, SMA, HMB45, mammaglobin, panTRK and DOG1. **The main differential diagnosis is mucoepidermoid carcinoma** (predominantly solid growth with marked nuclear atypia, very rare mitoses, and no necrosis). **Other differential diagnoses includes acinic cell carcinoma with mucinous metaplasia.** The panel of immunostains performed above excludes the possibility of neuroendocrine tumor, secretory carcinoma and hyalinizing clear carcinoma. Clinical correlation and follow up are advised.

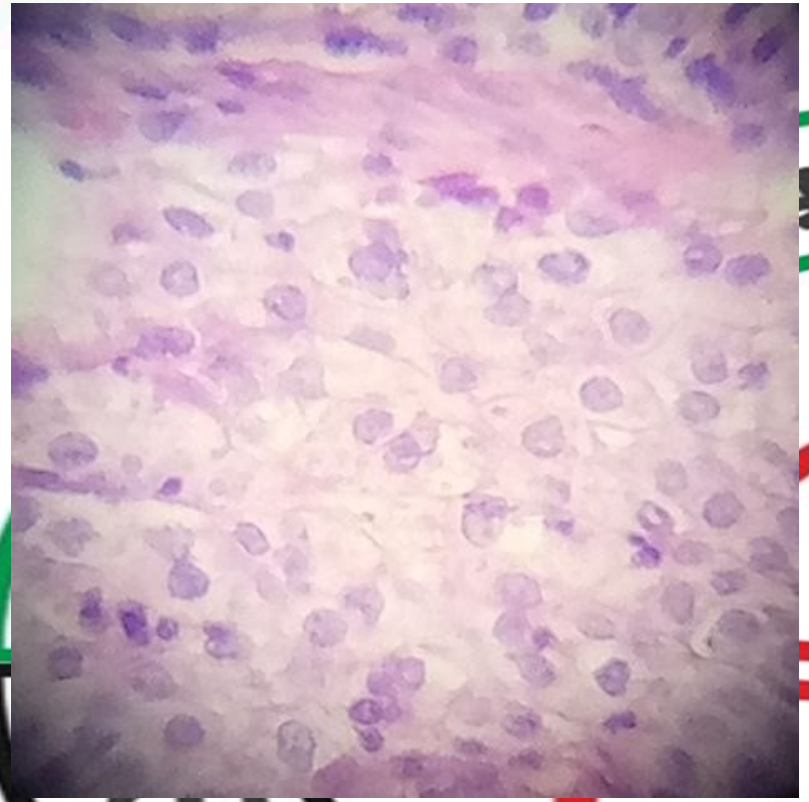

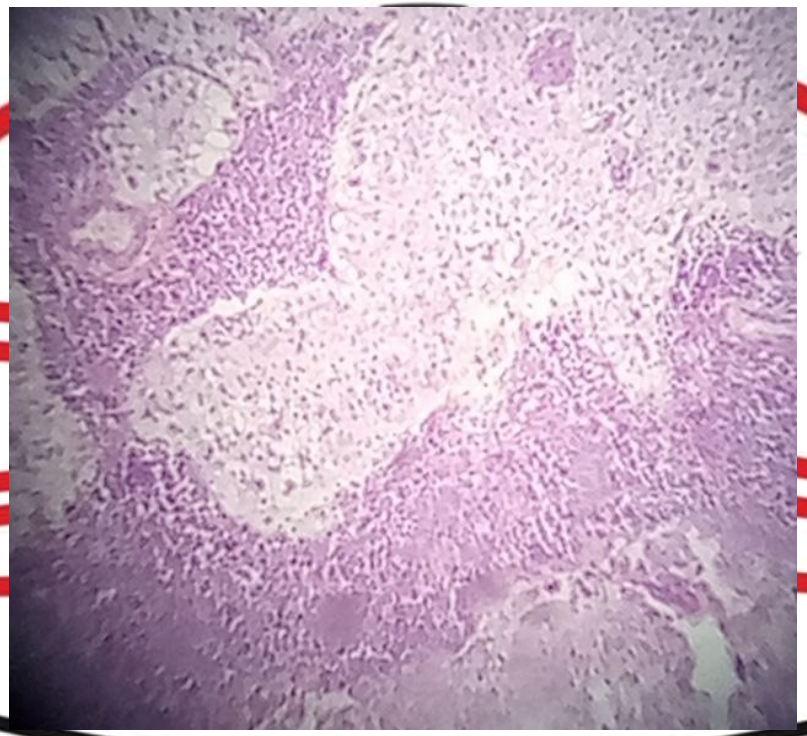

Sheets of tumor cells with vesicular nuclei

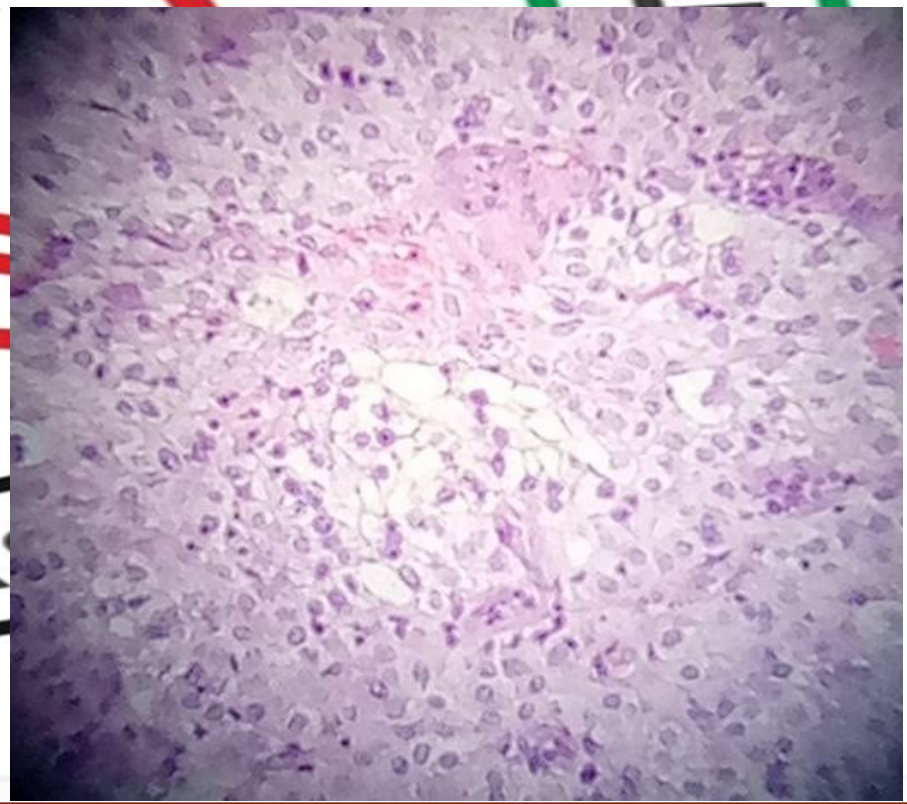

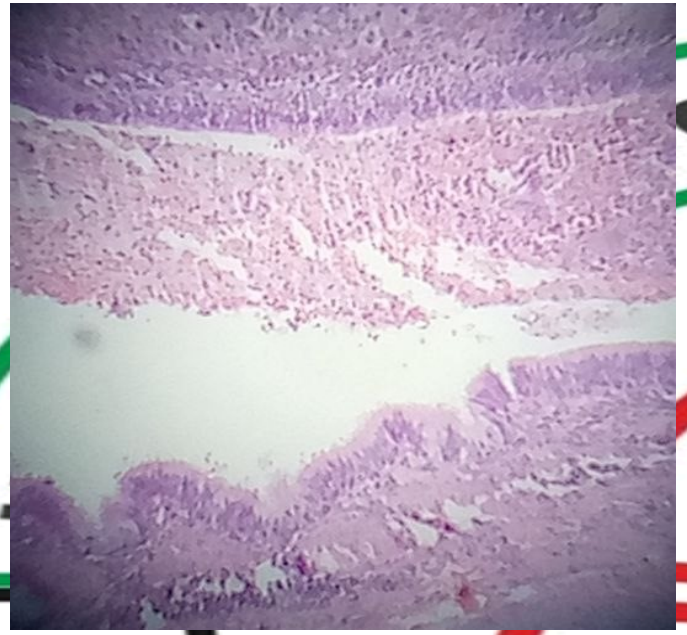

Tumor with bronchial mucosa

Ck7 positive

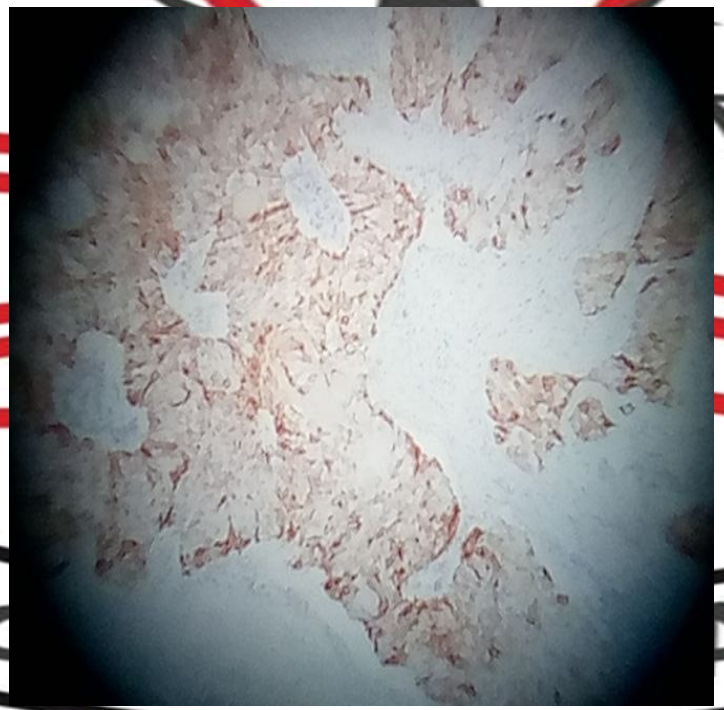

Chromogranin A



LUNG MASS SUGGESTIVE OF MINOR SALIVARY GLAND ORIGIN


R
PA


Thank you


الرابطة السورية لطب وجراحة الصدر
1993
Syrian Thoracic Association